

# **Anatomía del ejercicio y el movimiento**

**Jo Ann Stugaard-Jones**

**Deportes  
Pilates  
Danza  
Yoga**

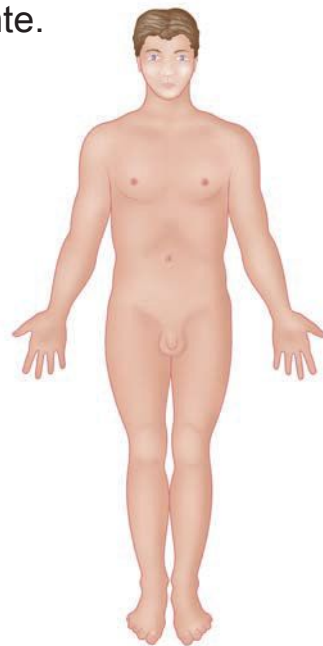

# Capítulo

# 1

## Dirección anatómica, planos y movimientos

La posición anatómica ofrece un punto de referencia estándar al ser humano, donde el cuerpo aparece erguido, con la cabeza, ojos y dedos de los pies mirando hacia delante, y con los brazos y manos junto a los costados, con las palmas abiertas y mirando hacia delante.



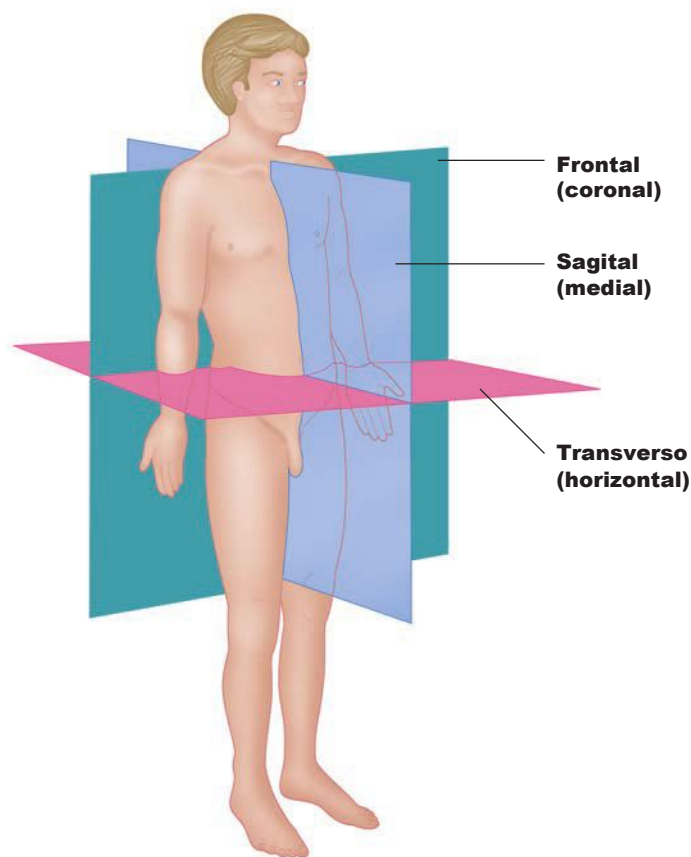
## Dirección anatómica, planos y movimientos

### Planos del cuerpo

El plano sagital medio ('sagital' significa 'flecha' en latín) es un plano vertical que se extiende en dirección anteroposterior y divide el cuerpo en las porciones derecha e izquierda; en realidad es el plano anterior y posterior. (Un plano sagital es cualquier plano paralelo al plano mediano.)

El plano coronal (o frontal) es un plano vertical en ángulo recto respecto al plano sagital, que divide el cuerpo en las porciones anterior y posterior; en realidad es el plano de movimiento lateral.

El plano transversal (u horizontal) es una sección transversal horizontal que divide el cuerpo en las secciones superior e inferior, y se extiende en ángulo recto respecto a los otros dos planos; en realidad es el plano de movimiento rotacional.



Planos del cuerpo

Cada plano presenta acciones articulares específicas. En el plano sagital se producen las acciones de flexión y extensión. Un buen ejemplo de flexión es cualquier movimiento que aproxima el cuerpo a la posición fetal; la extensión es el movimiento contrario a la flexión. En el plano frontal se producen por lo general los movimientos de abducción y aducción; los saltos abriendo las piernas hacia los lados son un



# Capítulo

## El músculo esquelético y la mecánica muscular



El cuerpo humano contiene más de 215 pares de músculos esqueléticos, que constituyen aproximadamente el 40% del peso corporal. Los músculos esqueléticos reciben tal nombre porque en su mayoría se insertan en huesos y mueven el esqueleto y porque, por tanto, son responsables del movimiento del cuerpo.

Los músculos esqueléticos cuentan con abundante irrigación e inervación de vasos sanguíneos y nervios que están directamente relacionados con las contracciones musculares, que no son sino la función principal del músculo esquelético. Cada músculo esquelético cuenta por lo general con una arteria principal que aporta nutrientes por medio de la sangre, así como varias venas para eliminar los desechos metabólicos.

## Anatomía del ejercicio y el movimiento

La irrigación e inervación suelen llegar a los músculos a través de orificios presentes en ellos, aunque ocasionalmente éstos se encuentran en un extremo y terminan penetrando en el endomisio de cada fibra muscular.

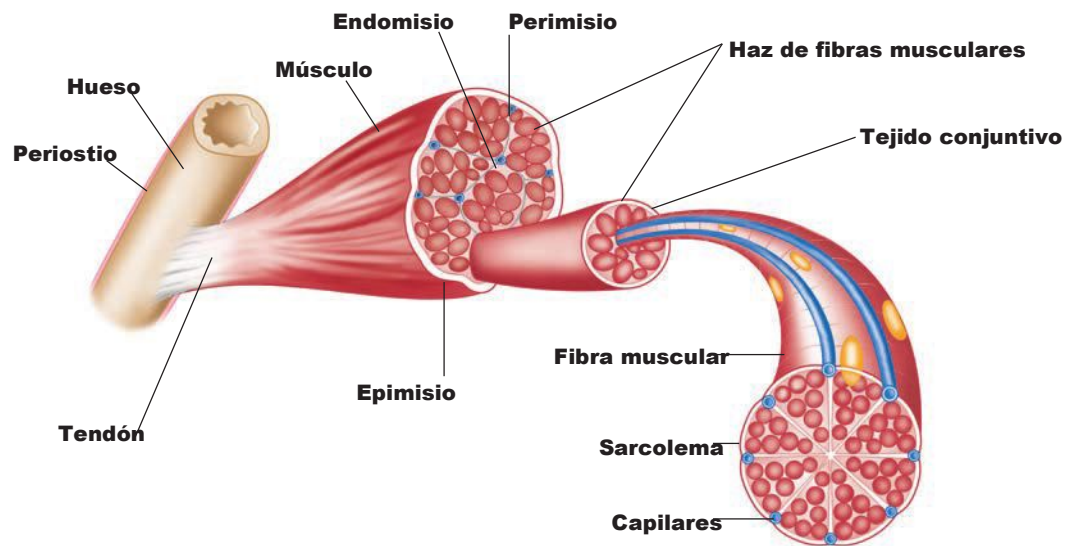


Figura 2.1. Sección transversal de tejido de músculo esquelético.

Existen tres tipos de fibras musculares: fibras rojas de contracción lenta, fibras intermedias de contracción rápida y fibras blancas de contracción rápida. El color de cada una refleja el nivel de mioglobina presente, es decir, su reserva de oxígeno. La mioglobina permite aumentar el ritmo de difusión de oxígeno de modo que las fibras rojas de contracción lenta se contrigan durante largos períodos, lo cual es muy útil en pruebas de fondo. Las fibras blancas de contracción rápida tienen un contenido menor de mioglobina. Como dependen de sus reservas de glucógeno (energía), se contraen con rapidez, pero también se fatigan muy rápido, por lo que son más abundantes en los velocistas o en deportistas en que se requieren movimientos rápidos y cortos, como la halterofilia. Los maratonianos de clase mundial poseen hasta un 93-99% de fibras de contracción lenta en su músculo gastrocnemio, mientras que los velocistas de clase mundial sólo poseen en torno a un 25% en ese mismo músculo (Wilmore y Costill, 1994).

## Anatomía del ejercicio y el movimiento

### Fisiología de las contracciones musculares

Los impulsos nerviosos causan la contracción de las fibras de músculo esquelético donde terminan. La unión entre una fibra muscular y el nervio motor se conoce como unión neuromuscular, y es aquí donde se produce la comunicación entre el nervio y el músculo. Los impulsos nerviosos llegan a las terminaciones del nervio, llamadas terminaciones axónicas, cerca del sarcolema. Estas terminaciones contienen miles de vesículas llenas de un neurotransmisor llamado acetilcolina (ACh). Cuando un impulso nervioso llega a la terminación axónica, cientos de estas vesículas descargan ACh. La ACh abre los canales, que permiten a los iones de sodio ( $\text{Na}^+$ ) difundirse por su interior. Una fibra muscular inactiva tiene un potencial en reposo de  $-95 \text{ mV}$ . El influjo de iones de sodio reduce la carga, creando un potencial de placa terminal. Si este potencial alcanza el voltaje liminal (aproximadamente  $-50 \text{ mV}$ ), los iones de sodio entran y se crea un potencial de acción en la fibra.

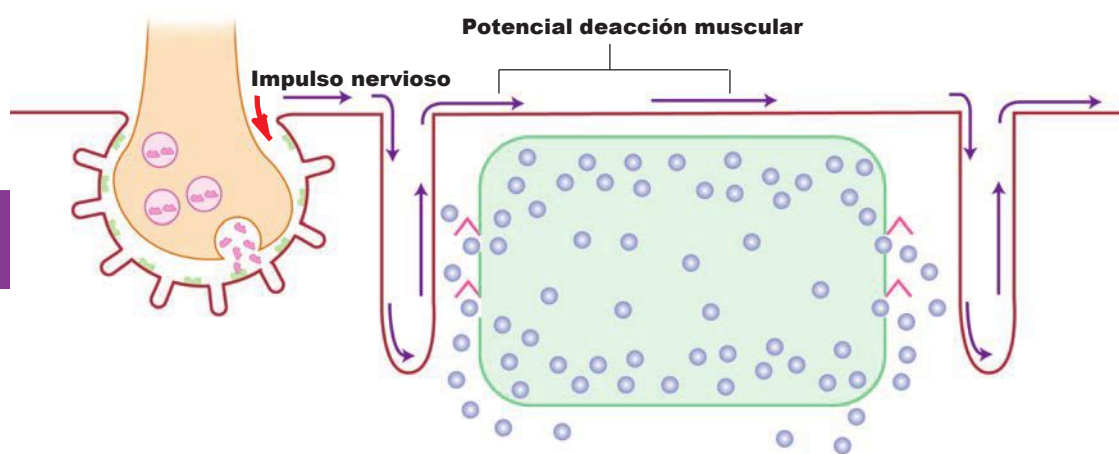


Figura 2.6. El impulso nervioso desencadena un potencial de acción/contracción muscular.

No se produce ningún cambio visible en la fibra muscular durante el potencial de acción (e inmediatamente después). Este período, llamado período latente, dura de 3 a 10 milisegundos. Antes de terminar el período latente, la enzima acetilcolinesterasa descompone ACh en la unión neuromuscular, los canales del sodio se cierran y se despeja el terreno para la llegada de un nuevo impulso nervioso. El potencial en reposo de la fibra se restablece mediante el flujo de salida de iones de potasio. El breve período necesario para restablecer el potencial en reposo se llama período refractario.

¿Cuánto se acorta una fibra muscular? La mejor explicación es la teoría de los filamentos deslizantes (Huxley y Hanson, 1954), que propone que las fibras musculares reciben un impulso nervioso (ver anteriormente) que causa la liberación de calcio almacenado en el retículo sarcoplasmático (RS). Para que los músculos trabajen con eficacia, se requiere energía, que se consigue con la descomposición de ade-

## El músculo esquelético y la mecánica muscular

nosint r ifosfato (ATP). Esta energía permite a los iones de calcio ligarse a los filamentos de actina y miosina, y formar un enlace magnético, lo cual causa el acortamiento de las fibras y genera una contracción. La acción muscular prosigue hasta que se agota el calcio, punto en que éste se bombea de nuevo al RS, donde se almacena hasta que llega otro impulso nervioso.

### Reflejos musculares

Los músculos esqueléticos contienen unidades sensitivas especializadas que perciben la elongación (estiramiento). Estas unidades sensitivas se llaman husos musculares y órganos tendinosos de Golgi, y son importantes para detectar, responder y modular los cambios en la longitud del músculo.

Los husos musculares se componen de cordones espirales llamados fibras intrafusales y terminaciones nerviosas, ambas encerradas en una vaina de tejido conjuntivo, que controlan la velocidad a la que se elonga un músculo. Si se elonga con rapidez, las señales de las fibras intrafusales enviarán información a través de la médula espinal al sistema nervioso de modo que un impulso nervioso vuelva y cause la retracción del músculo elongado. Las señales aportan información continua de ida y vuelta al músculo sobre su posición y potencia (propiocepción).

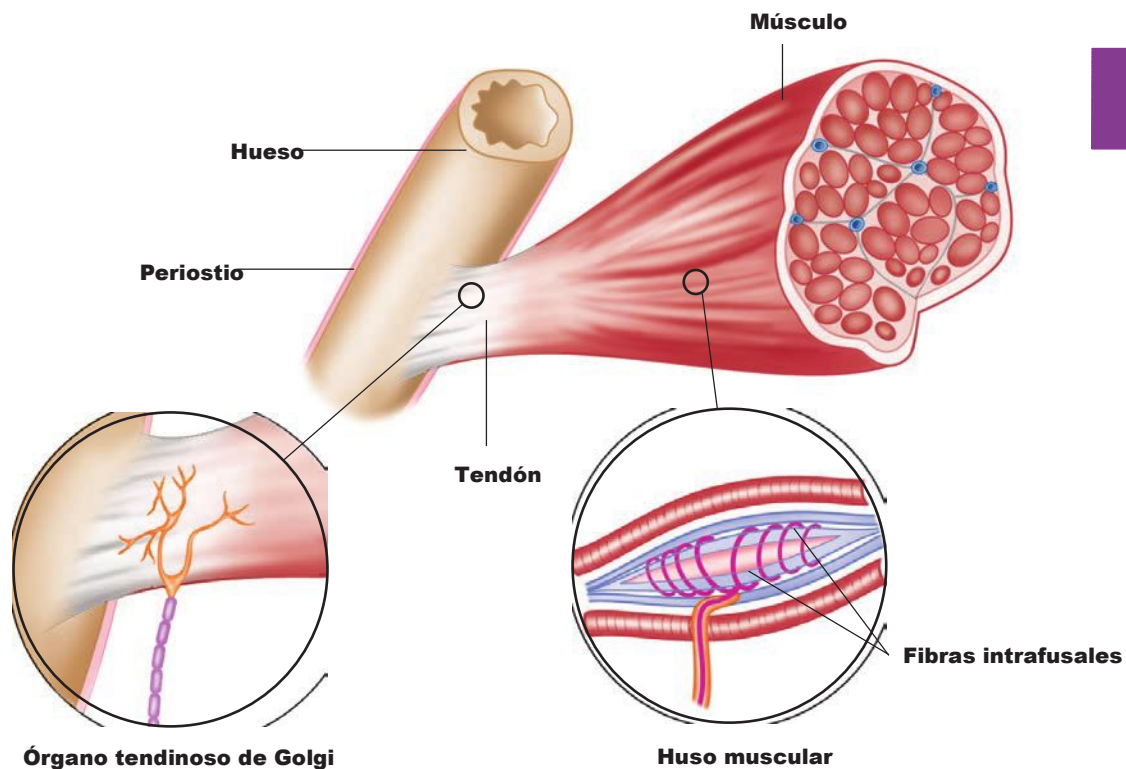
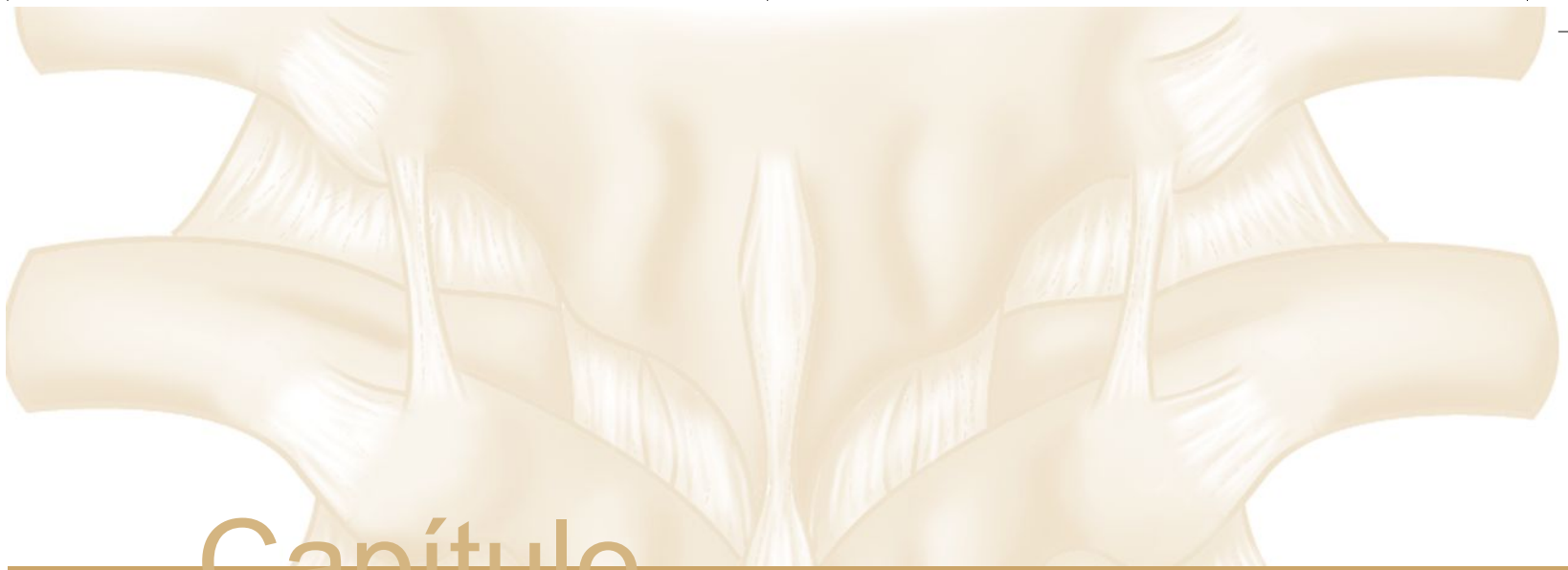
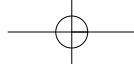


Figura 2.7. Anatomía de un huso muscular y un órgano tendinoso de Golgi.



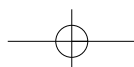
# Capítulo

## La columna vertebral

# 3

La columna vertebral es el centro del universo del cuerpo desde un punto de vista mecánico. Es humanamente imposible desplazar el cuerpo en el espacio sin que la columna nos ayude a extender el cuerpo y los brazos, flexionar el tronco, darse la vuelta, ponerse de pie erguido o mover la cabeza para ver.

Las funciones de la columna vertebral son **sostener, equilibrar, conectar, proteger y permitir el movimiento**. Sostiene y equilibra el cuerpo durante la postura erguida. Conecta las extremidades inferiores con las extremidades superiores. La columna vertebral protege la médula espinal, que sale del encéfalo. Junto con las costillas, la columna vertebral protege el corazón y los pulmones.





## Anatomía del ejercicio y el movimiento

Las acciones del cuerpo (movimientos articulares) ocurren en los tres planos cuando movemos la cabeza y el tronco. Las acciones articulares son distintas de las 'funciones' (ver página 27). Las acciones articulares de la columna vertebral son **flexión, extensión, hiperextensión, flexión lateral a derecha e izquierda y rotación a derecha e izquierda**. La acción de la columna desempeña algunas acciones mejor que otras.

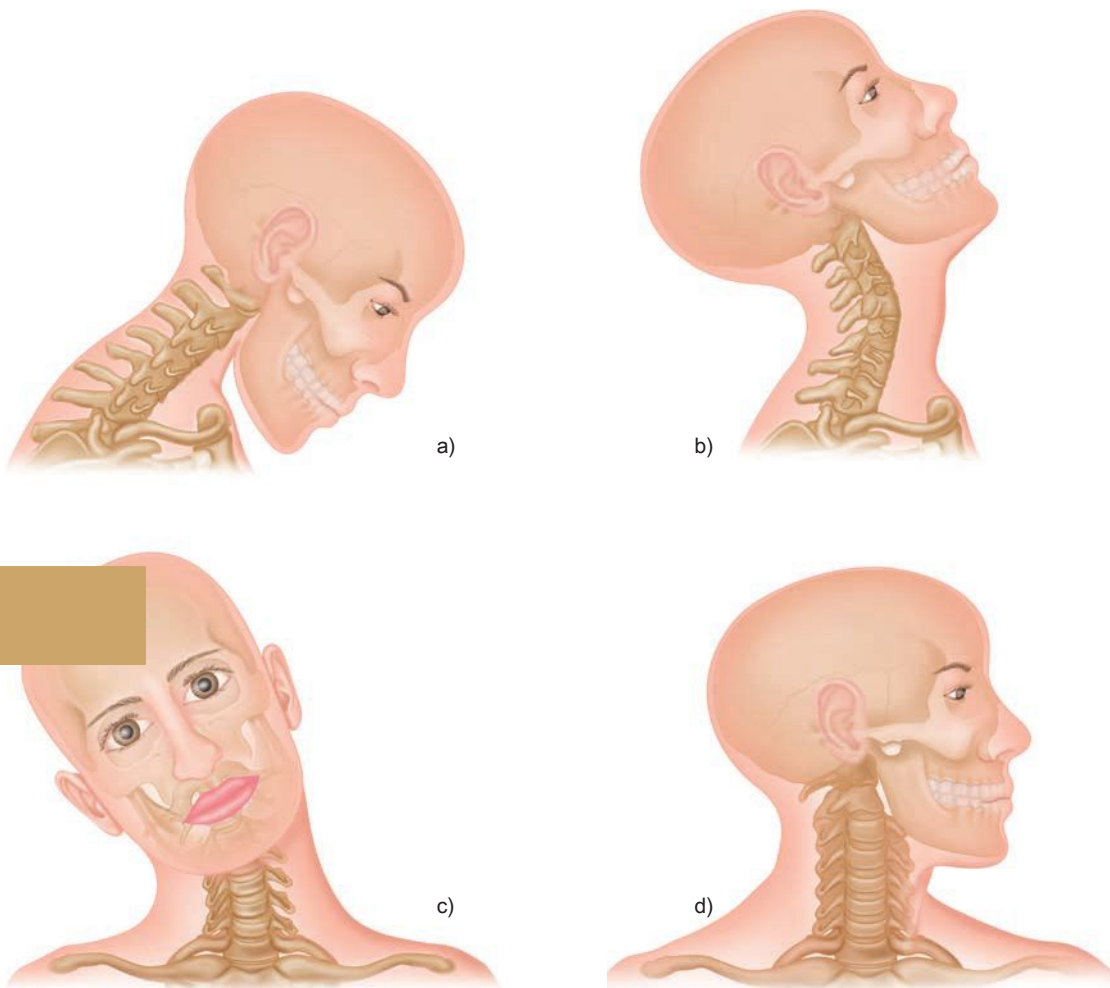


Figura 3.1. Movimientos del cuello: a) flexión, b) hiperextensión, c) flexión lateral y d) rotación.

## Región torácica

Doce vértebras componen la sección más larga de la columna, que se curva posteriormente (cifosis). Esta curvatura mantiene el equilibrio y sostiene la cavidad torácica. Imagina la articulación de las 12 vértebras torácicas con las 12 costillas en el dorso, y la circunferencia de las costillas que rodean el cuerpo delante y se conectan con el **esternón**. Sólo las 2 costillas inferiores, las **costillas flotantes**, no se conectan por delante con el esternón. La cavidad creada aloja el corazón y los pulmones.

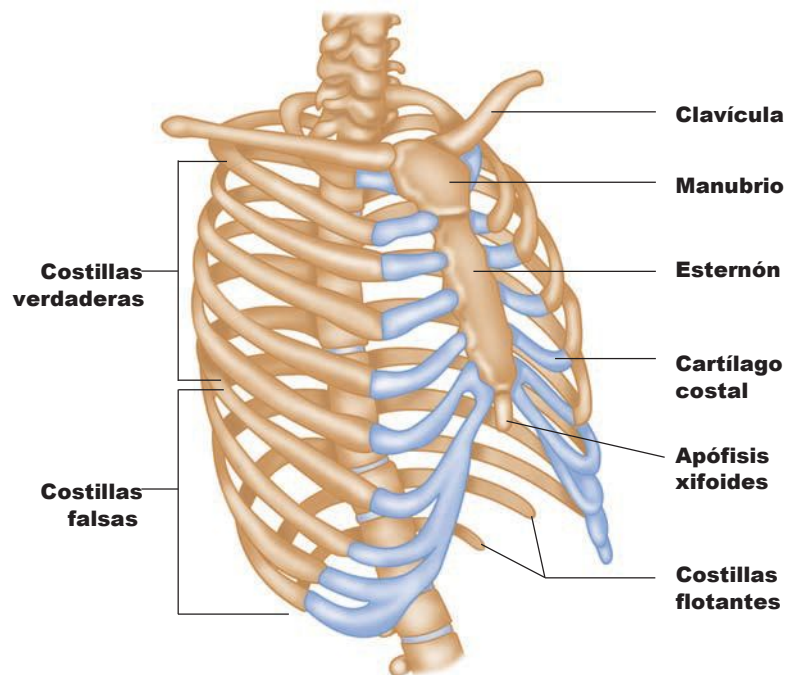


Figura 3.6. La cavidad torácica aloja el corazón y los pulmones.

La curvatura posterior de las vértebras torácicas es natural, aunque lo siguiente puede volverla más pronunciada:

1. Debilidad de los músculos de la porción superior de la espalda.
2. Tirantez de los músculos torácicos.
3. El peso del tórax.
4. La fatiga.
5. La pereza.

Estas circunstancias, unidas a la tracción de la gravedad, agudizan la cifosis y provocan que una persona esté echada hacia delante o cargada de espaldas.

## Anatomía del ejercicio y el movimiento

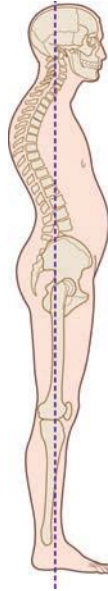

Figura 3.7. Cifosis, patología en la que el afectado parece encorvado o con los hombros echados hacia adelante.  
**Músculos torácicos**

de la columna, **semiespinoso** y **los músculos posteriores profundos** son los principales de la columna, lo cual consiste simplemente en mantenerse de pie y erguidos.

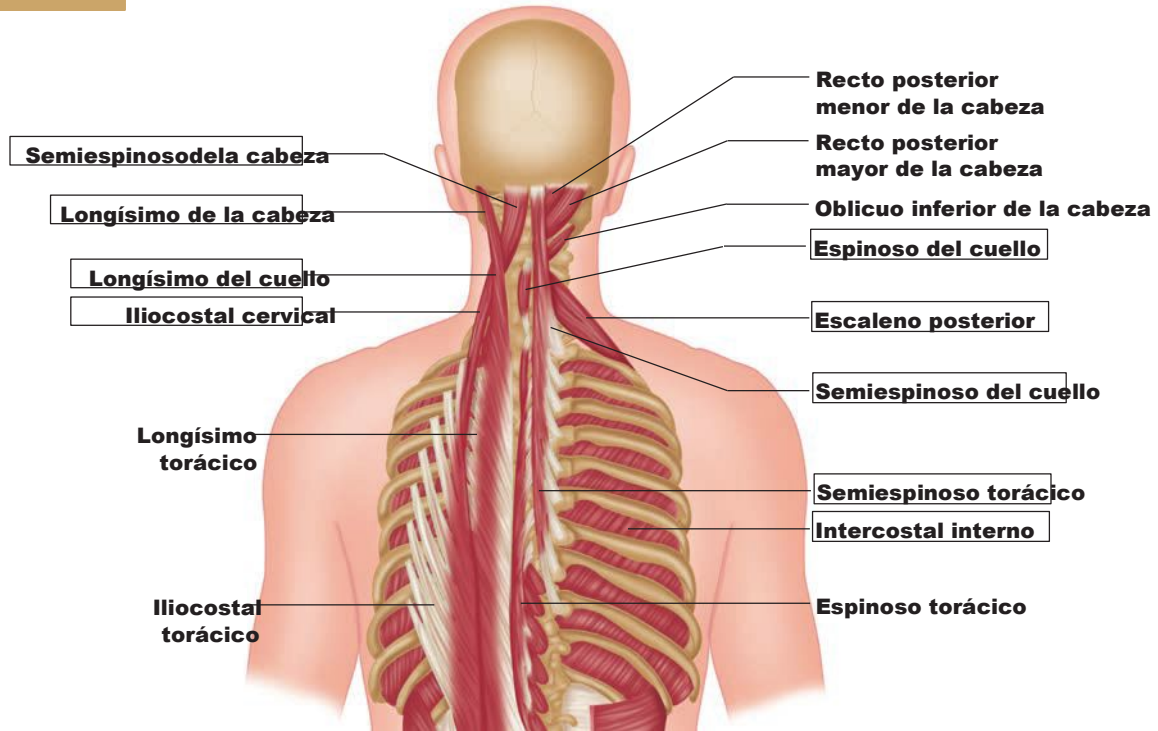


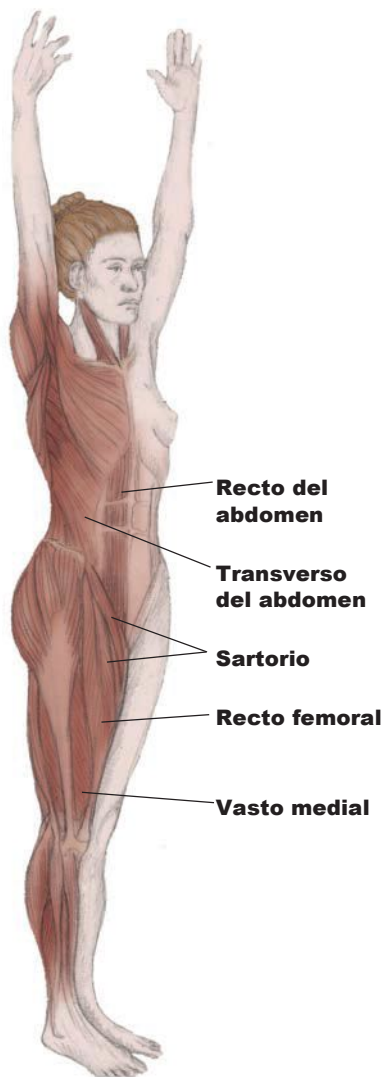
Figura 3.8. Músculos superiores de la columna vertebral.

### Ejercicios de movilidad y estiramientos para la región torácica

Los mejores regímenes de ejercicio para extender la columna son el yoga y el ballet. **Las personas practican yoga mejoran la flexibilidad, el equilibrio, la fuerza, la circulación, la respiración.**

El yoga es posiblemente la disciplina más practicada en el mundo, aunque sigue causando rechazo en muchas personas. Ello se suele deber al estigma cultural y religioso que algunos atribuyen a esta disciplina. Descarta esas ideas; sus beneficios a largo plazo son demasiado importantes.

*Los músculos son responsables del movimiento de los huesos. Deseñan mejor su papel cuando no tienen que soportar la carga del peso. La postura erguida les permite hacer su trabajo con eficacia y sin tensión.*



Cuando un profesor de yoga explica el arqueado de hombros o «echar los hombros atrás y hacia abajo con los omóplatos descendiendo por la columna», el torso se elonga. Las **escápulas** están en ligera aducción (se aproximan a la columna) y hacen trabajar los músculos **trapecio** y **romboides**. Éste es también un concepto importante en Pilates y útil en cualquier tipo de ejercicio. El pecho y las costillas se abren y relajan sin «ejercer empuje hacia fuera», con los abdominales ligeramente hacia dentro y arriba. En esta posición, la columna **respira** en cierto sentido: las vértebras están alineadas unas sobre otras con los discos libres de compresión. Sus curvaturas están equilibradas, flexibles y en simetría unas con otras. Practica este trabajo postural sentado, de pie o caminando, y aprecia la diferencia.

Figura 3.9. La flexible columna vertebral, aquí extendida.

## Anatomía del ejercicio y el movimiento

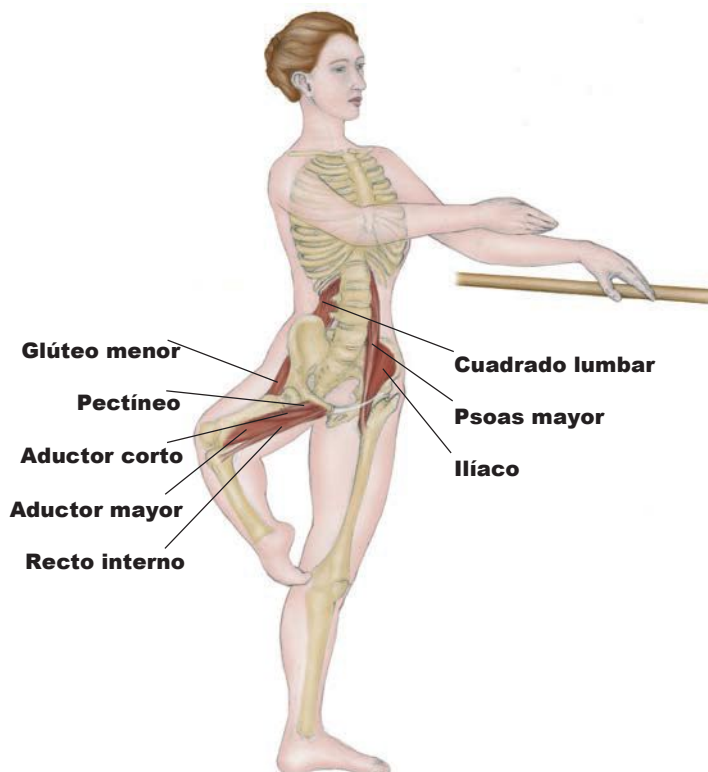


Figura 3.10. Posturas para mantener el cuerpo equilibrado, apoyado y alineado en la barra de ballet (nivel I).

### TÉCNICA

De pie sobre una sola pierna, adopta con la otra la posición de *passé* (rodilla flexionada, cadera en rotación externa, el pie apuntando hacia la cara interna de la rodilla de la extremidad en carga). Manteniendo las caderas niveladas, se va equilibrando mientras fortaleces las piernas y el core corporal. Para aumentar la fuerza, agárrate a la barra de ballet o a una pared y desarrolla la pierna en carga practicando *pliés* y *relevés* (rodilla flexionada y luego ponerse de puntillas). Sitúa siempre la rodilla sobre los dedos del pie.

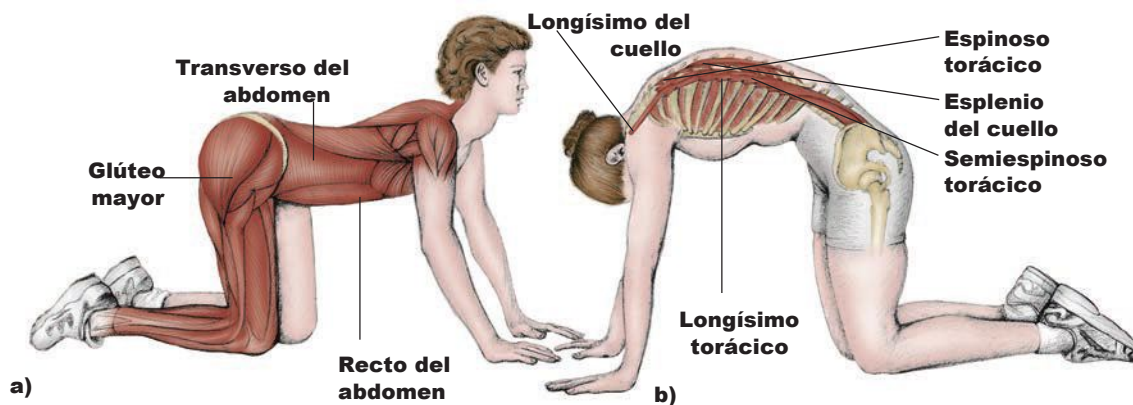


Figura 3.11. Posturas de rodillas para estiramientos y flexibilidad: (a) el «perro», (b) el «gato» (nivel I).



# Capítulo

## El núcleo corporal

# 4

El **núcleo** del cuerpo es objeto de mucha atención, pero ¿de qué estamos hablando en realidad? Dependiendo del autor, se puede referir a los abdominales o al torso en su totalidad. Por lo que a este libro se refiere, se considera el área comprendida entre la columna lumbar y la pelvis, por lo general, considerada el núcleo central. Tanto la columna lumbar como la pelvis son interdependientes; deben estar equilibradas y alineadas para funcionar correctamente. Cualquier incongruencia afecta a otras áreas, desde la porción superior de la columna hasta los pies, es decir, en esencia, todo el cuerpo.

## Anatomía del ejercicio y el movimiento

### Región lumbar

Hay cinco vértebras lumbares localizadas aproximadamente en el centro del cuerpo. Son más grandes, gruesas y, por tanto, más pesadas que los otros huesos de la columna vertebral. Presentan una curvatura lordótica, es decir, anterior o hacia el frente, que contrasta con la curvatura torácica posterior. Los discos (los cartílagos entre los huesos) presentan un tercio del grosor de los cuerpos de las vértebras, lo que permite una mayor movilidad en flexión, extensión y flexión lateral. La rotación queda limitada por la proyección recta, la corta longitud y el bulto de las apófisis espinosas posteriores, a lo que se suma la orientación de las carillas (superficies articulares de las apófisis espinosas).

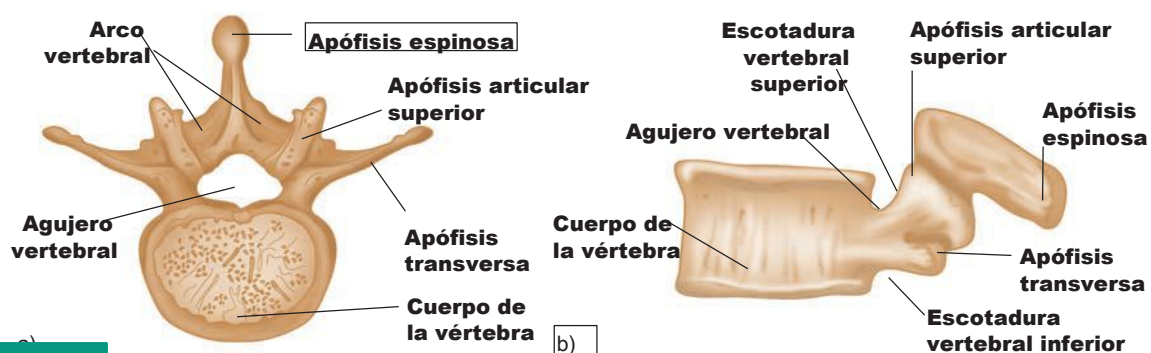


Figura 4.1. Vértebras lumbares (L3): a) vista superior, b) vista de perfil.

### Músculos lumbares

Los **abdominales** son el principal grupo de músculos que flexionan la columna lumbar y torácica. Es la acción por la que el tronco se inclina hacia adelante, o se encorva en la posición fetal. Si se practica esta acción contra una resistencia, como la fuerza de la gravedad, los músculos se fortalecen. Se hablará de cada uno de los cuatro músculos abdominales por separado, pero también como una unidad debido a su localización e inserción en la porción anterior de la columna vertebral. Son sobre todo responsables de la salud de la región lumbar de la espalda.

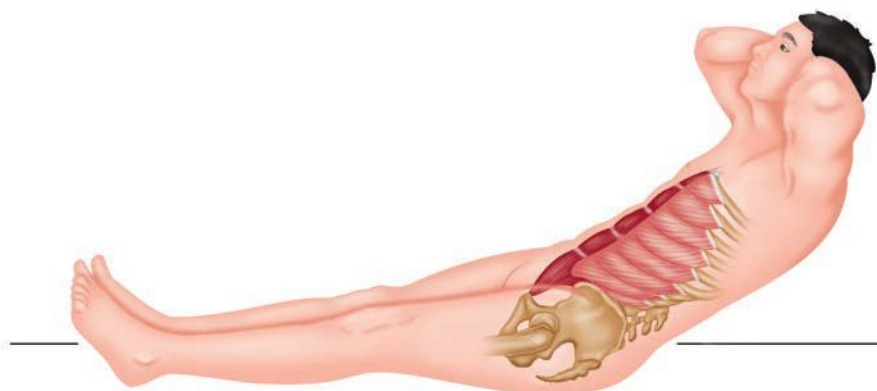


Figura 4.2. Flexión de abdominales en decúbito supino.

## Ejercicios de fortalecimiento para el músculo recto del abdomen

### 1. Flexión lateral del tronco (nivel I).

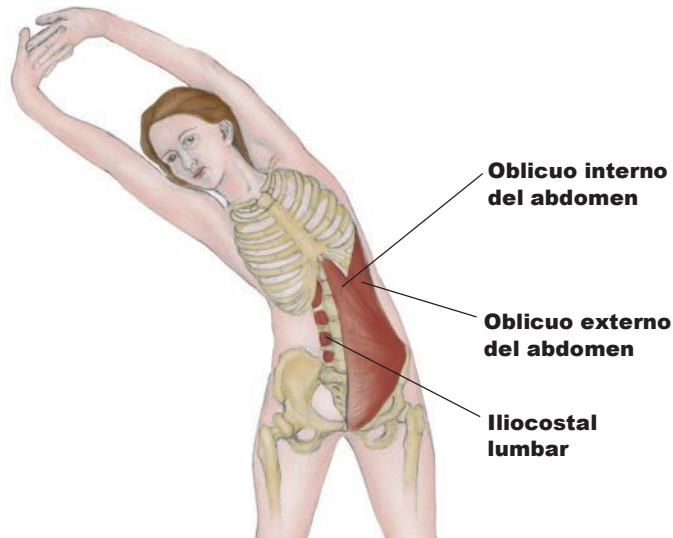


Figura 4.5. Flexión lateral del tronco (nivel I).

#### TÉCNICA

En bipedestación con los pies separados la anchura de los hombros. Mantén el cuerpo perpendicular a la línea vertical. Flexiona el tronco hacia la izquierda o la derecha. Se puede practicar sentado, de rodillas o acostado boca arriba. Este ejercicio a la vez de estiramiento y fortalecimiento de los abdominales. Mantener los brazos por encima de la cabeza aumenta la dificultad.

### 2. Abdominales parciales o cortos (niveles I-III).

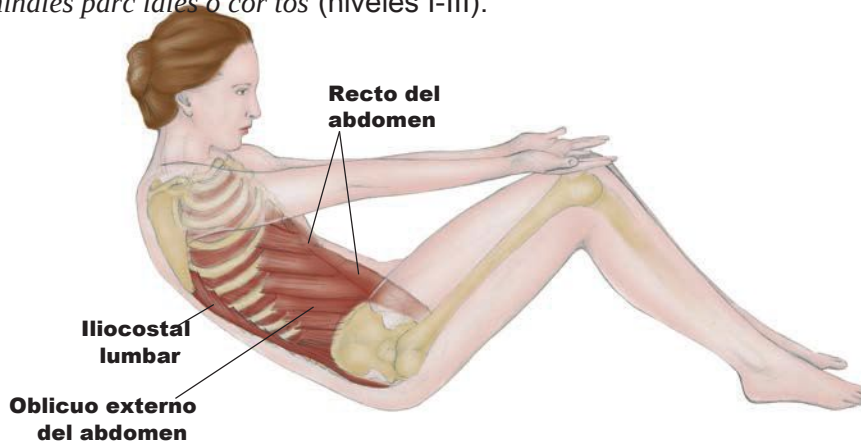


Figura 4.6. Abdominales parciales o cortos (niveles I-III).

#### TÉCNICA

Túmbate boca arriba (en decúbito supino) con las rodillas flexionadas y los pies apoyados en el suelo. Flexiona la columna (espira siempre al flexionar) y eleva el tronco hasta medio camino, y vuelve a la posición inicial mientras inhalas y percibes la extensión de cada una de las vértebras.





# Capítulo

## La región del hombro

# 5

La región del hombro se compone de cinco articulaciones: la articulación esternoclavicular (EC), la articulación acromioclavicular (AC), la articulación coracoclavicular, la articulación glenohumeral y la articulación escapulotorácica, donde el omoplato se desliza sobre la pared torácica. La articulación que describimos específicamente como articulación de hombro es la articulación glenohumeral, mientras que las otras pertenecen a la cintura escapular.

La estructura del hombro le confiere una gran movilidad y permite situar la extremidad superior y la mano casi en cualquier posición. El movimiento de la región del hombro depende de los músculos situados en el pecho, la espalda y los brazos. Por tanto, lo que haga la región del hombro determinará la apariencia de la mayor parte de la extremidad superior.

## Anatomía del ejercicio y el movimiento

Los movimientos de las extremidades superiores son los que conforman la mayoría de los músculos de la espalda, así como del pecho y el brazo. Otros músculos de estas áreas se definen con los movimientos de la escápula, el área articular de la cintura escapular.

### Articulación glenohumeral

Es la principal articulación del hombro, específicamente entre la escápula y el húmero. Articulación esferoidea multiaxial, la cabeza del húmero se aloja en la cavidad glenoidea. La cavidad es somera en comparación con otras articulaciones esferoideas, lo cual le confiere más movilidad, pero reduce su estabilidad. La cabeza del húmero es más grande que la cavidad en la que se aloja. Para aumentar la congruencia hay un anillo fibrocartilaginoso llamado **rodete glenoideo** que ayuda a ajustar y ceñir mejor el húmero en su cavidad.

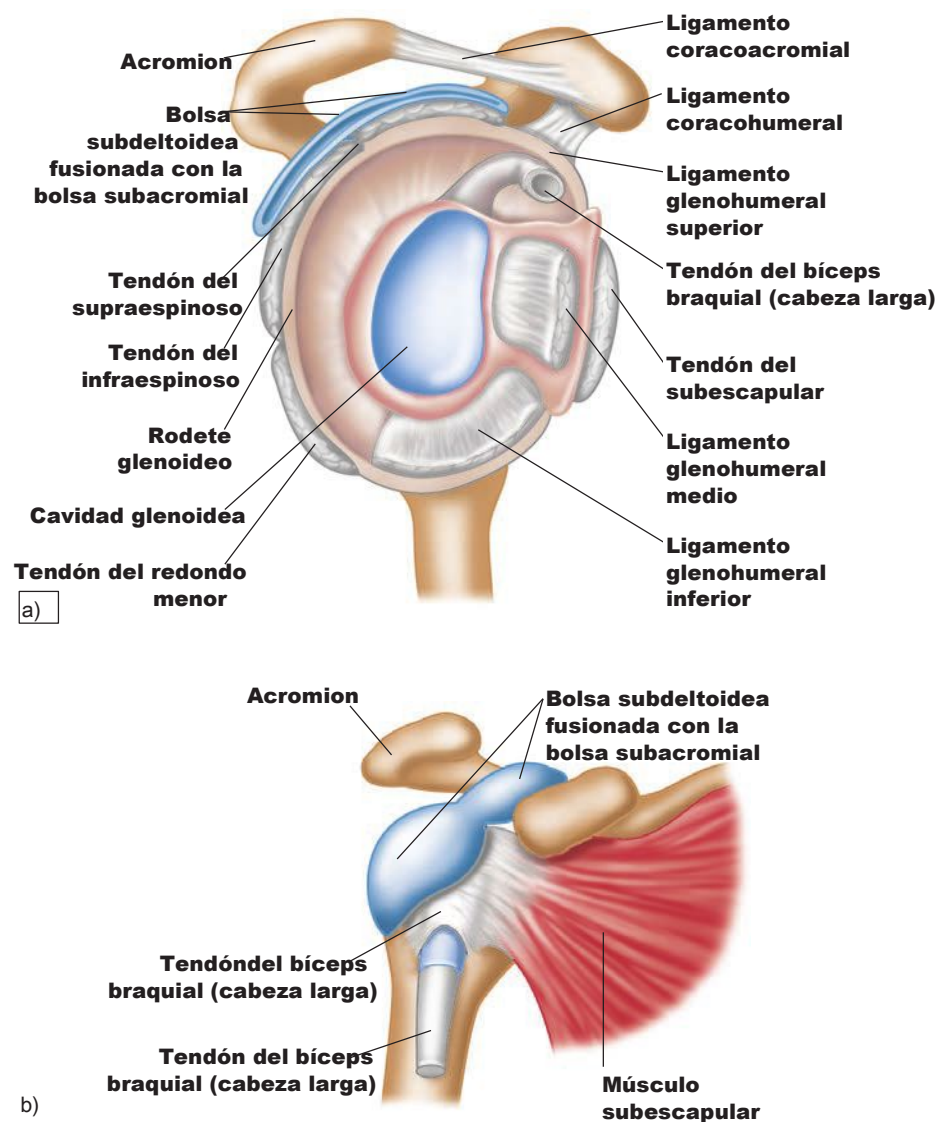


Figura 5.1. Articulación glenohumeral: a) brazo derecho, vista de perfil, b) brazo derecho, vista anterior (cortada).

## Ligamentos de la articulación del hombro

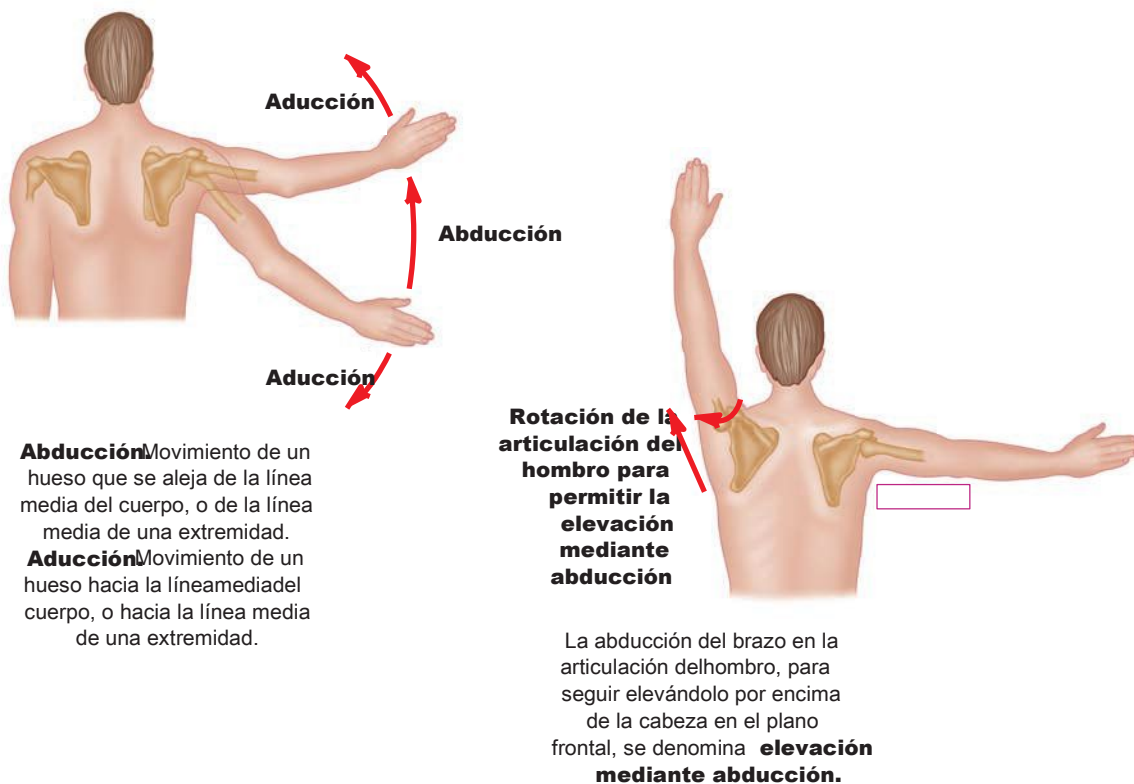
Como la articulación del hombro no es profunda y la gravedad ejerce de fuerza sobre el húmero, los ligamentos de la articulación deben ser muy fuertes y estar intactos para mantener la integridad articular. Hay tres ligamentos glenohumerales en la cara anterior de la articulación, así como los ligamentos coracohumerales inferior y superior (que van de la apófisis coracoides al húmero), que son las principales estructuras que refuerzan el área.

La cápsula de la articulación del hombro se refuerza con el ligamento semicircular del húmero, una banda de tejido ligamentario que guarda estrecha relación con los tendones del manguito de los rotadores para dotar de integridad al área.

## Movimientos de la articulación del hombro

Según el autor, se describen más o menos acciones en la articulación del hombro. Las principales acciones son las verdaderas de una articulación esferoidea: **flexión, extensión, abducción, aducción, rotación interna (medial) y externa (lateral)**. Como la articulación tiene tanta movilidad (gracias al área articular de la cintura escapular), también puede adoptar grados extremos de flexión, extensión, abducción y aducción. Suma otra acción articular como es mover el húmero del plano frontal al plano sagital y vuelta, y la **abducción/aducción horizontales**. Los movimientos diagonales son algunas de las combinaciones.

**Nota.** La acción articular de aducción horizontal a veces se llama flexión horizontal; la acción horizontal también recibe el nombre de extensión horizontal.



## Anatomía del ejercicio y el movimiento

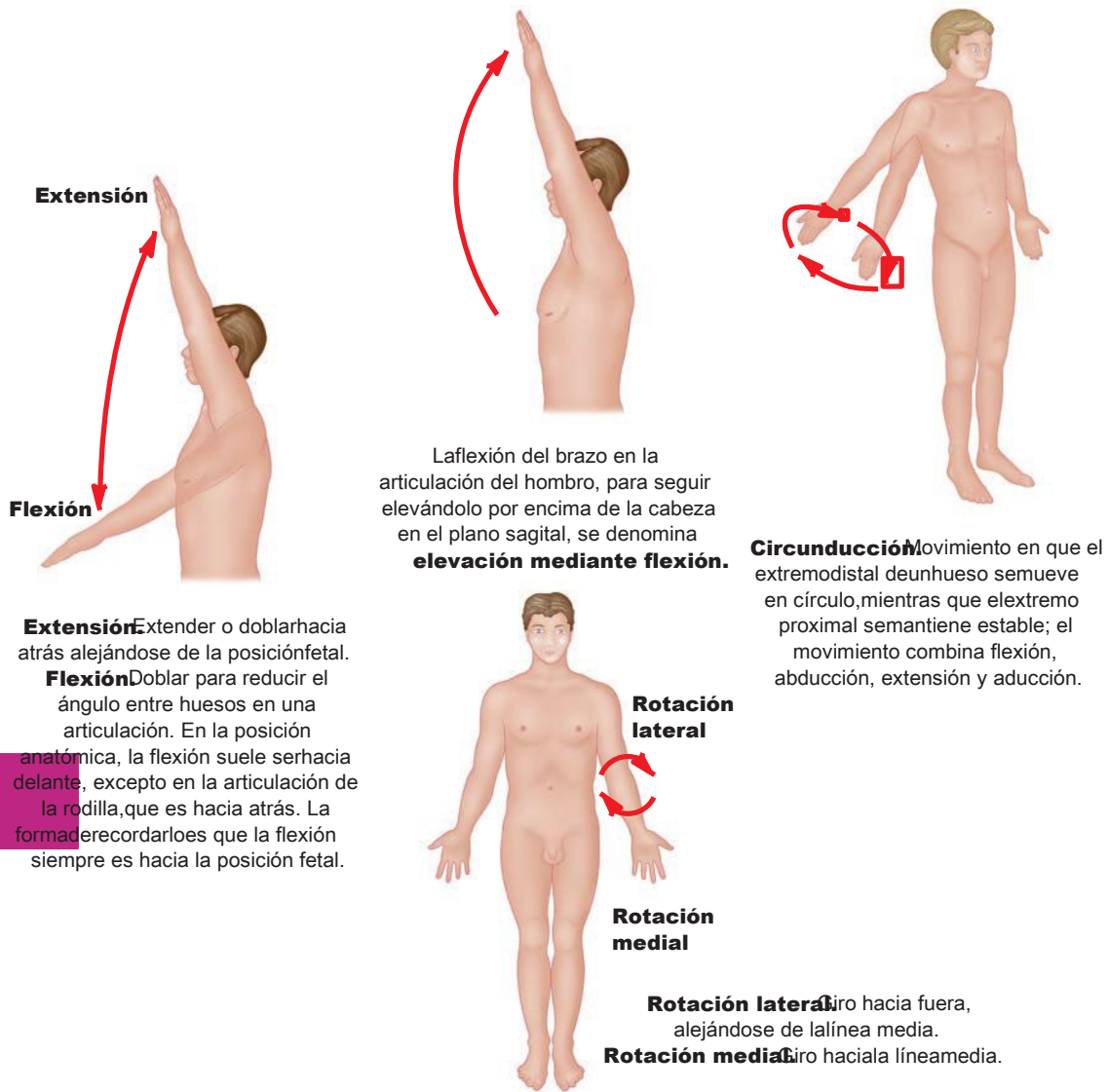


Figura 5.2. Movimientos de la articulación del hombro.

### Músculos de la articulación del hombro

Los músculos que mueven el brazo tienen que cruzar la articulación glenohumeral para actuar en él; éste es uno de los grandes principios de la kinesiólogía; si un músculo no cruza y abarca dos huesos articulares, ¿cómo podría mover la articulación?

**Ejemplo.** El músculo infraespinoso cruza la articulación del hombro de la escápula al húmero, para actuar sobre ella.

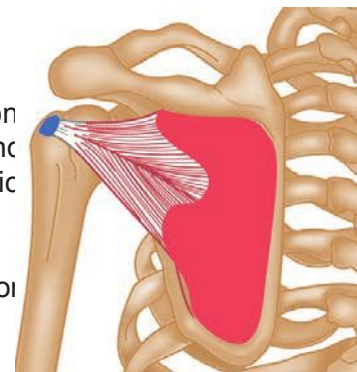
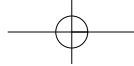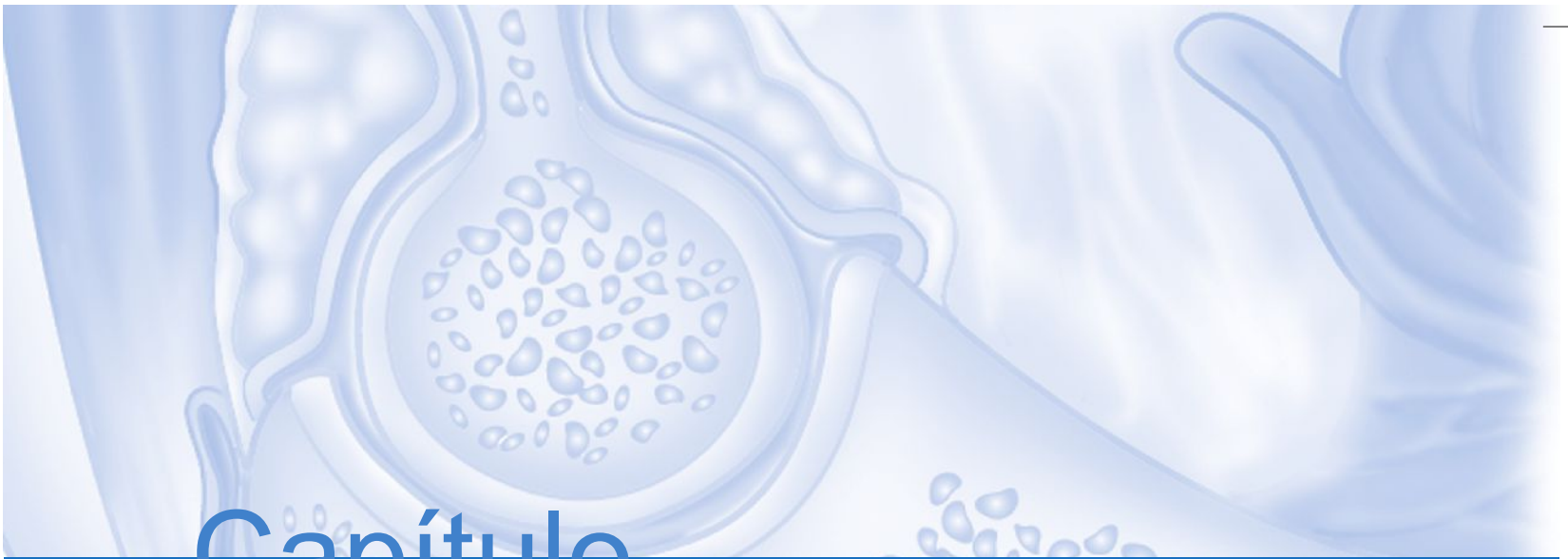


Figura 5.3. Músculo infraespinoso.



# Capítulo

# 6

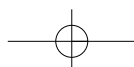
## Las articulaciones radiocubital y del codo

### **Articulación del codo**

La articulación del codo está compuesta por el húmero (hueso del brazo) y el radio y el cúbito (huesos del antebrazo, de los cuales el cúbito es el más medial). En el extremo distal del húmero se encuentran la tróclea y el capitulum, que juntos forman parte de la articulación del codo con el radio y el cúbito.

### **Articulación radiocubital**

A menudo confundida con la articulación del codo, la articulación radiocubital es una articulación rotatoria clasificada como trocoidea. Es uniaxial y sólo se mueve en plano horizontal/transverso efectuando movimientos rotatorios de supinación y pronación.



## Anatomía del ejercicio y el movimiento

### Articulación del codo

El codo es una articulación troclear verdadera, es decir, trabaja sólo en el plano sagital y únicamente es capaz de las acciones de flexión y extensión. Ligamentos y músculos trabajan juntos para aportar estabilidad y movilidad a la articulación.

El ligamento colateral cubital (medial) se compone de tres bandas poderosas –los ligamentos oblicuo anterior, posterior y transversal– que refuerzan la cara interna de la cápsula articular. El ligamento colateral radial (lateral) es un poderoso ligamento triangular que refuerza la cara externa de la cápsula articular. Estos ligamentos conectan el húmero con el cúbito y actúan juntos para estabilizar el codo. El ligamento anular une la cabeza del radio con el cúbito para formar la articulación radiocubital proximal.

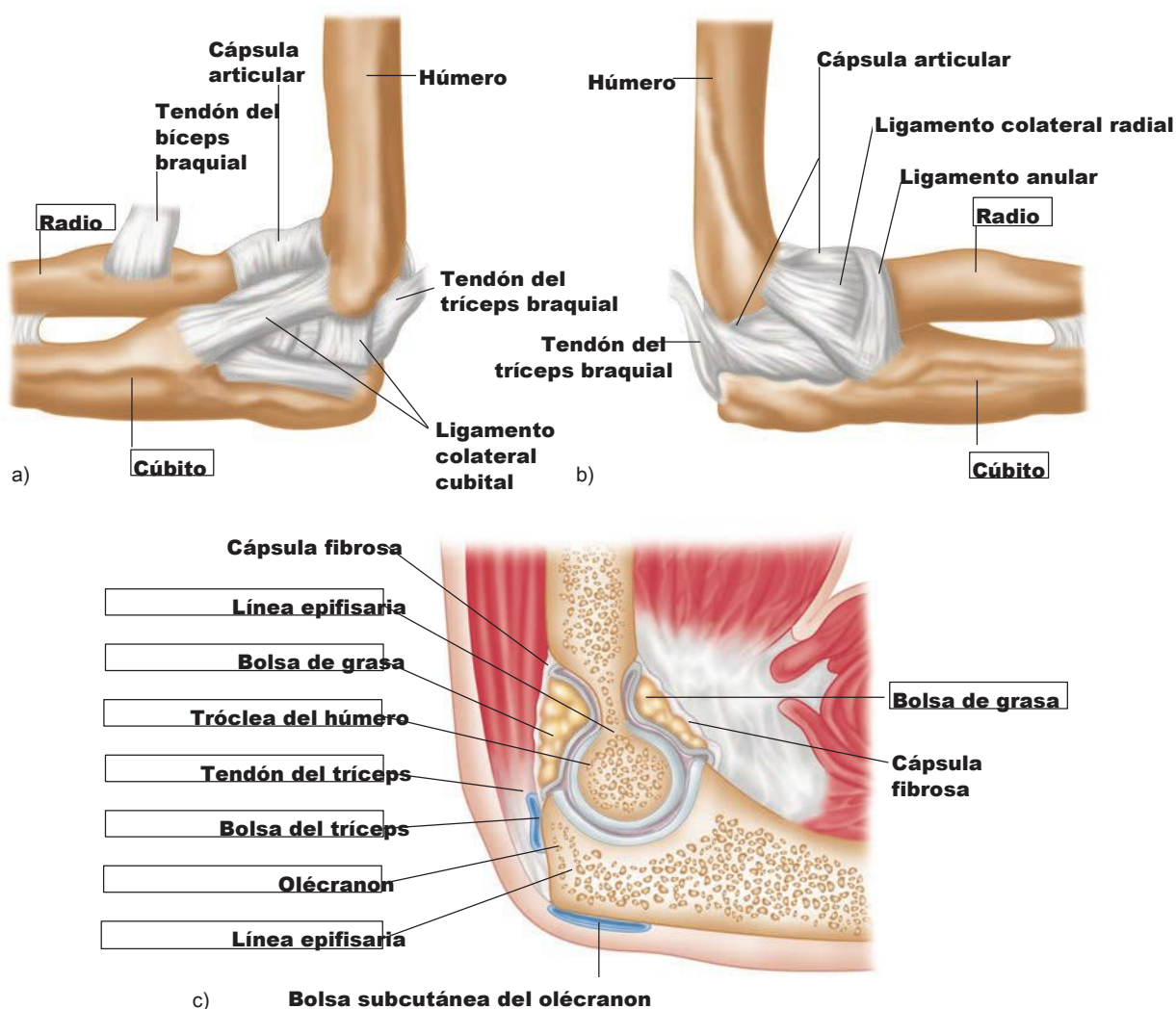


Figura 6.1. Articulación del codo (brazo derecho): a) vistalateral, b) vistamedial, c) vistasagital media.

Los músculos anteriores del codo son **bíceps braquial, braquiorradial, braquial** y **pronador redondo**. Los músculos posteriores son el **tríceps braquial** y el **ancóneo**. Los tendones de estos músculos actúan como estabilizadores, cruzan la articulación del codo y también ofrecen seguridad adicional. Es fácil determinar la acción de los músculos: los flexores son anteriores (posición anatómica); los extensores son posteriores. Algunos de los músculos extrínsecos del antebrazo también ayudan a la flexión, pero su contracción es muy débil. La terminología ayuda a descifrar algunos de los músculos:

Bíceps = dos cabezas; tríceps = tres cabezas.

Bíceps braquial se traduce como las dos cabezas del brazo.

Tríceps braquial significa las tres cabezas del brazo.

El bíceps y el tríceps son multiarticulares (trabajan en más de una articulación), y presentan más de una cabeza. Esto significa más de dos puntos de inserción (por lo general, un músculo presenta una inserción tendinosa proximal y otra a distal en los huesos).

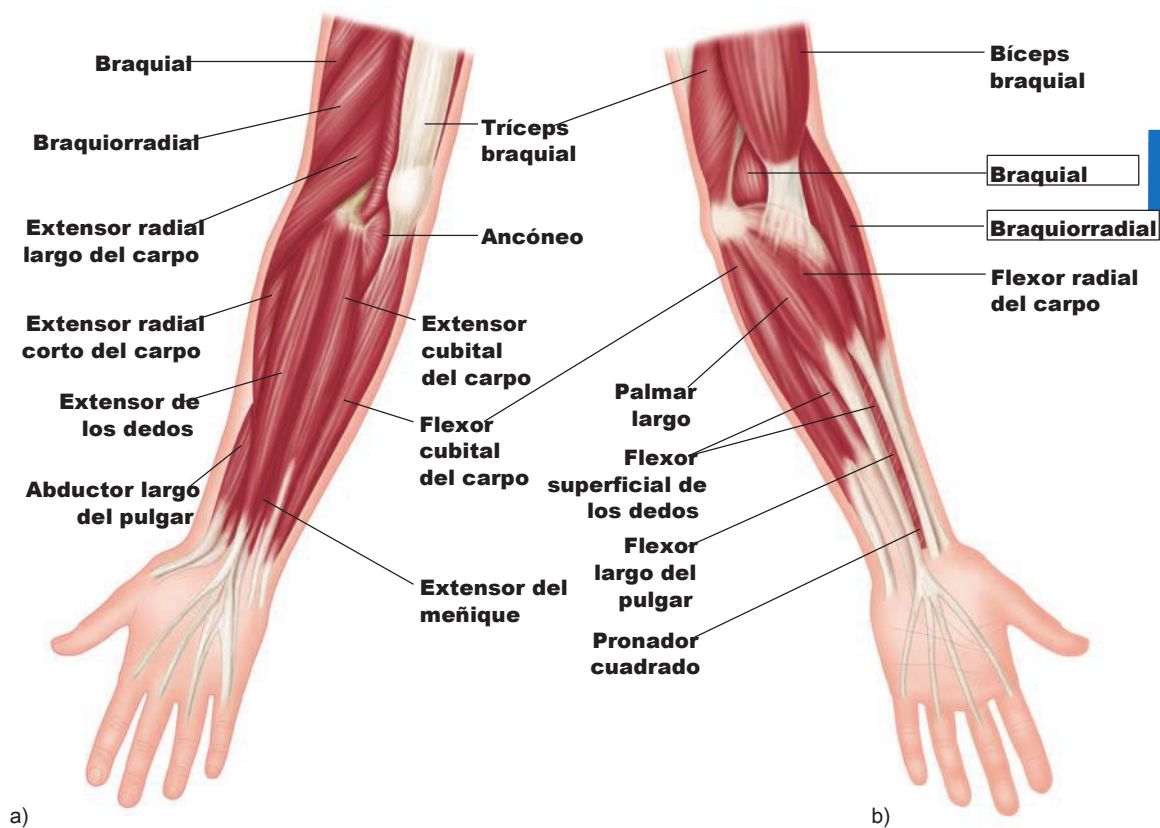


Figura 6.2. Músculos superficiales del brazo; a) vistaposterior, b) vistaanterior.

## Anatomía del ejercicio y el movimiento

Las mujeres tienden a tener un tríceps más débil, reblandeciéndose el tejido del dorso del brazo a medida que envejecen. Ello está directamente relacionado con lo que el brazo hace a diario. En las sociedades tradicionales, la mayor parte del trabajo doméstico recaía en las mujeres; levantar y llevar a los niños en brazos también es un movimiento diario y repetitivo de muchas mujeres. Estas prácticas se hacen con los brazos delante del cuerpo, con lo cual se trabajan los músculos anteriores. De hecho, la mayoría de las personas, con independencia de su profesión o sexo, tienden a usar más la cara anterior del cuerpo. El tríceps es un músculo posterior; la mejor posición para tonificar el tríceps es con el codo extendido y tratando de alcanzar un punto detrás del cuerpo y aplicando resistencia contra dicha extensión. También se puede empujar con la mano una pared con el codo extendido, y el tríceps se fortalecerá isométricamente fortaleciéndose.

### Ejercicios para fortalecer y estirar el codo

Muchos ejercicios (el número de página indica dónde aparece la ilustración correspondiente) sirven para fortalecer y estirar los músculos del codo. Usa la tabla siguiente para tener una idea más clara de los ejercicios.

Ejercicios	Músculos	Fuerza o estiramiento
Flexiones de bíceps, pág. 110	Bíceps braquial, braquial, braquiorradial	Fuerza, contracción concéntrica
Mentones, pág. 105/111	Bíceps braquial, braquial, braquiorradial	Fuerza, contracción concéntrica
Flexiones de brazos	Tríceps braquial, ancóneo	Fuerza, contracción concéntrica
Chataranga dandasana (postura de los cuatro miembros o del bastón)	Tríceps braquial, ancóneo	Fuerza, contracción excéntrica
Urdhva mukha svanasana (el perro hacia arriba), pág. 40	Tríceps braquial, ancóneo	Fuerza, contracción concéntrica
Adho mukha svanasana (el perro hacia abajo), pág. 40	Tríceps braquial, ancóneo	Fuerza, contracción isométrica
Purvottanasana (tablón ascendente), pág. 97	Tríceps braquial, ancóneo	Fuerza, contracción isométrica
Fondos, pág. 96	Tríceps braquial, ancóneo	Fuerza, contracción concéntrica
El trípode sobre los codos (postura del delfín)	Bíceps braquial, braquial, braquiorradial	Fuerza, contracción isométrica
Adho mukha vrksasana (postura del árbol), pág. 119	Tríceps braquial, ancóneo	Fuerza, contracción isométrica
Molinos con las piernas en tijera pág. 55	Tríceps braquial (brazo adelantado)	Estiramiento
	Bíceps braquial (brazo retrasado)	
Gomukhasana (postura de la cara de vaca)	Tríceps braquial (brazo superior)	Estiramiento
	Bíceps braquial (brazo inferior)	
Garudasana (postura del águila), pág. 111	Tríceps braquial (cabeza larga)	Estiramiento
Dhanurasana (postura del arco)	Bíceps braquial, braquial, braquiorradial	Estiramiento
Natación (crol)	Bíceps braquial y tríceps braquial	Estiramiento y fuerza
	(dependiendo de la parte del movimiento)	(según el momento)
Natación (espalda)	Tríceps braquial, ancóneo	Fuerza, contracción concéntrica
		(estiramiento para el bíceps)
Remo	Bíceps braquial, braquial, braquiorradial	Fuerza, contracción concéntrica
Kayak	Bíceps braquial, braquial, braquiorradial	Fuerza, contracción concéntrica
	(brazo retrasado)	
	Tríceps braquial, ancóneo (brazo adelantado)	Fuerza, contracción concéntrica



Trabaja el tríceps braquial en la articulación del codo y el bíceps braquial en la articulación del hombro.

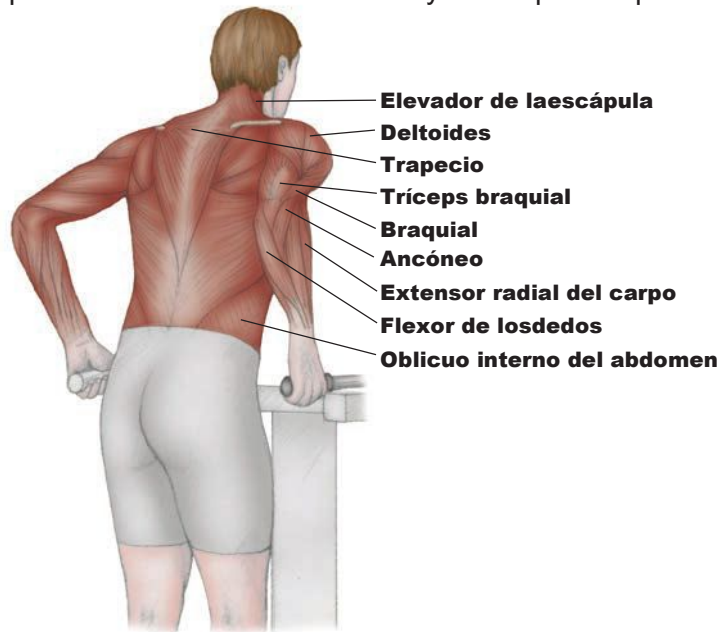


Figura 6.6. Fondos. Ejercicio para fortalecer el tríceps braquial y el ancóneo.

#### TECNICA

Baja el cuerpo hasta que los brazos queden paralelos al suelo. Las rodillas deben estar detrás de las caderas y el pecho un poco inclinado hacia delante. Vuelve a la posición doblando los codos.

### Lesiones del codo

#### Codo de tenista (epicondilitis lateral)

Los lados externo e interno del codo son puntos de inserción para tendones que también dirigen los movimientos de la muñeca y la mano. Este punto común de inserción de tendones se puede inflamar, sobre todo con movimientos repetitivos que impliquen asir y retorcer, como al jugar al tenis, o al girar un destornillador. La aflicción a la jardinería también puede ser el culpable. Su síntoma principal es la molestia dolorosa a la palpación en la cara externa del codo, y en los casos de lesiones agudas, puede haber hinchazón. Es un caso de tendinitis y por eso se necesita descanso y reducir la inflamación. La fisioterapia a veces es útil; la prevención pasa por tratar cualquier tirantez o debilidad musculares.

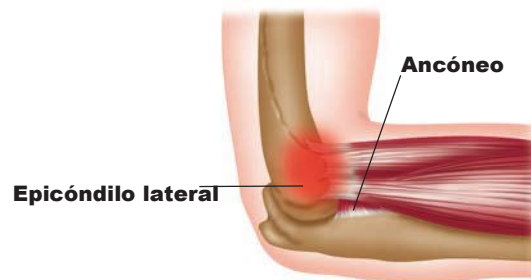



Figura 6.7. Codo de tenista.



# Capítulo

## La muñeca y la mano

# 7

La muñeca y la mano se componen de veintisiete huesos, numerosos ligamentos y muchos músculos y tendones, todo lo cual dota a los dedos de capacidades motoras finas. La muñeca y la mano alojan los ocho huesos del carpo, cuya fila proximal se compone del escafoide, el semilunar, el pisiforme y el pisiforme, y se articula con el radio y el cúbito para crear la articulación radiocarpiana. Aquí es donde se producen las acciones principales de la muñeca; al ser una articulación condiloidea (elipsoidea), permite flexión, extensión, abducción y aducción. La combinación de estas cuatro acciones se llama circunducción.

## Anatomía del ejercicio y el movimiento

La fila distal de huesos del carpo, que se compone del trapecio, trapecoide, hueso grande y hueso ganchoso, se encuentra con los cinco metacarpianos, que se articulan con las falanges proximales. Cada dedo cuenta con tres falanges, mientras que el pulgar sólo tiene dos. Esta articulación metacarpofalángica también es una articulación condiloidea. Las articulaciones interfalángicas son trocleares, y en ellas se produce la flexión y extensión de los dedos.

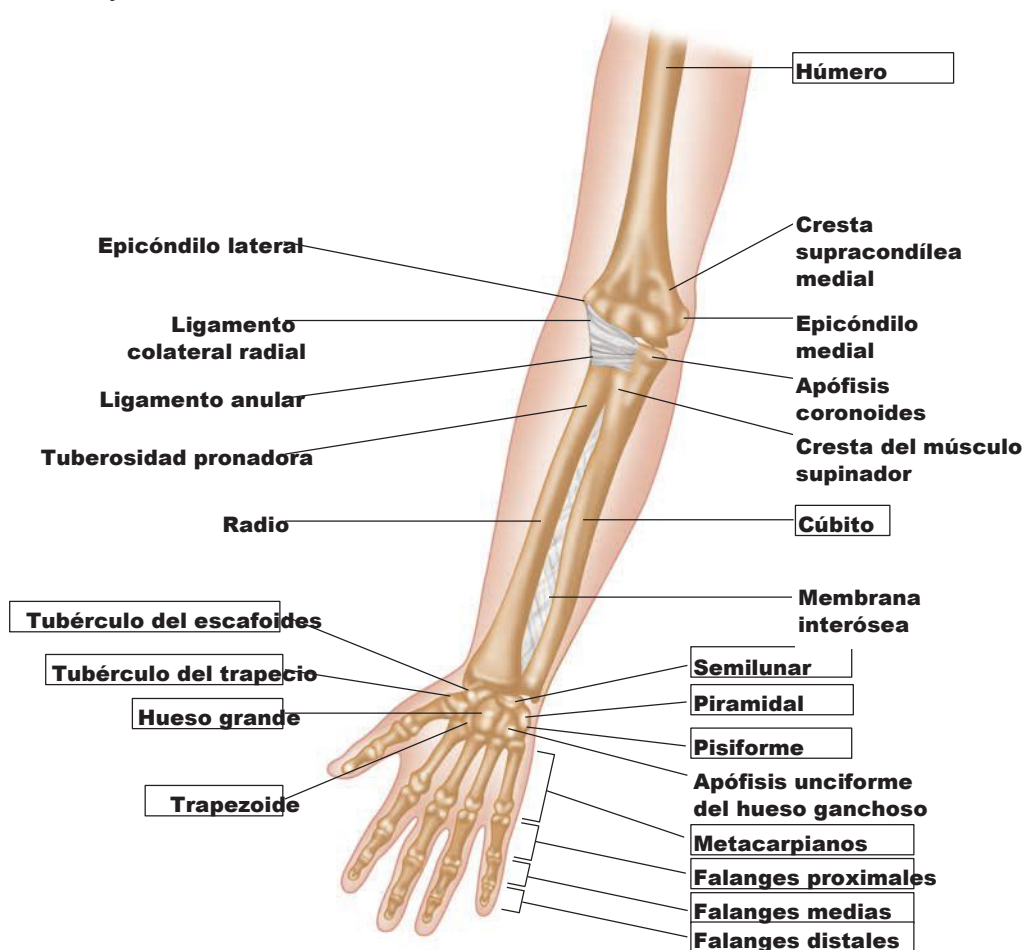


Figura 7.1. Huesos de la mano y antebrazo derechos (vista anterior).

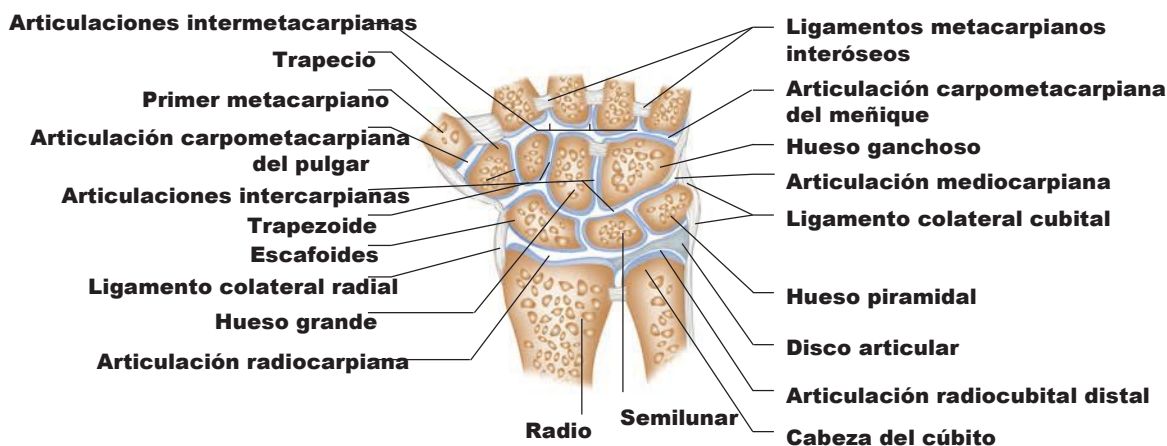


Figura 7.2. Articulaciones radiocarpiana (muñeca), intercarpianas, carpometacarpianas e intermetacarpianas (vista coronal).

## Anatomía del ejercicio y el movimiento

### Estiramientos para la muñeca y la mano

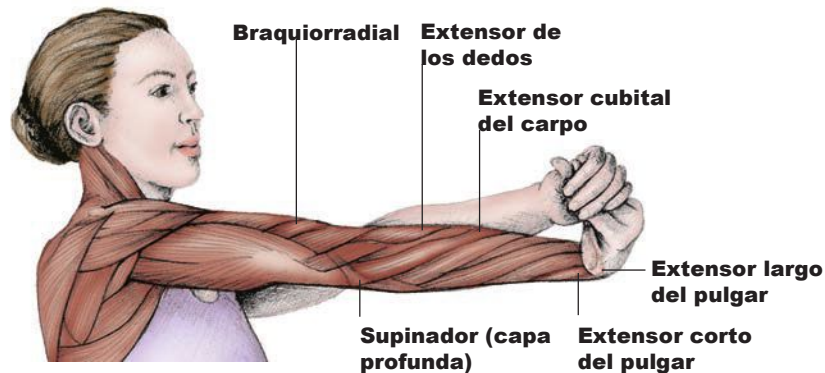


Figura 7.10. Estiramiento con la muñeca girada.

#### TÉCNICA

Extiende un brazo delante del cuerpo y paralelo al suelo. Gira la muñeca hacia abajo y afuera, y luego usa la otra mano para seguir girando la mano hacia arriba.

#### Estiramientos para el plexo braquial

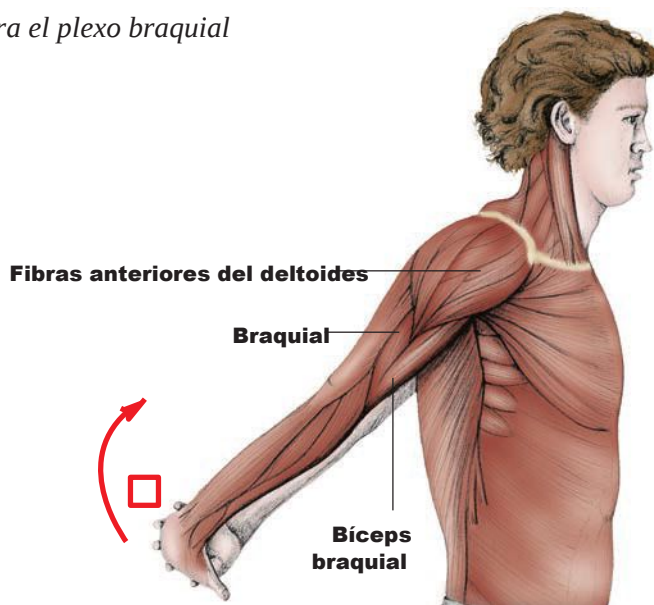


Figura 7.11. Estiramiento pectoral siendo las manos por detrás de la espalda.

#### TÉCNICA

Extiende los brazos detrás de la espalda y entrelaza las manos; eleva los brazos con la espalda recta. Traza círculos con los brazos hacia atrás (circunducción).

#### TÉCNICA

Mueve el brazo en toda su movilidad articular mientras estiras la cabeza extendiéndola hacia delante.



# Capítulo

## 8

## La articulación coxofemoral (cadera)

La articulación coxofemoral es una gran articulación esferoidea formada por el acetábulo de la pelvis (la cavidad) y la cabeza del fémur (la esfera). En términos arquitectónicos, la pelvis es la piedra angular y los fémures son los arbotantes. Esta estructura dota a la articulación de gran estabilidad.

Los músculos que actúan en la cadera se extienden desde la pelvis hasta el fémur, llegando algunos incluso hasta más allá de la articulación de la rodilla. Todos los músculos grandes configuran la forma del muslo. Los músculos de la cara anterior del muslo flexionan la cadera; los músculos laterales (externos) la mueven en abducción; los músculos del dorso del muslo la extienden, y los músculos mediales (internos) la mueven en aducción. La mayoría de los músculos mencionados también generan rotación en varo o en valgo, las dos acciones finales de la cadera.

## Anatomía del ejercicio y el movimiento

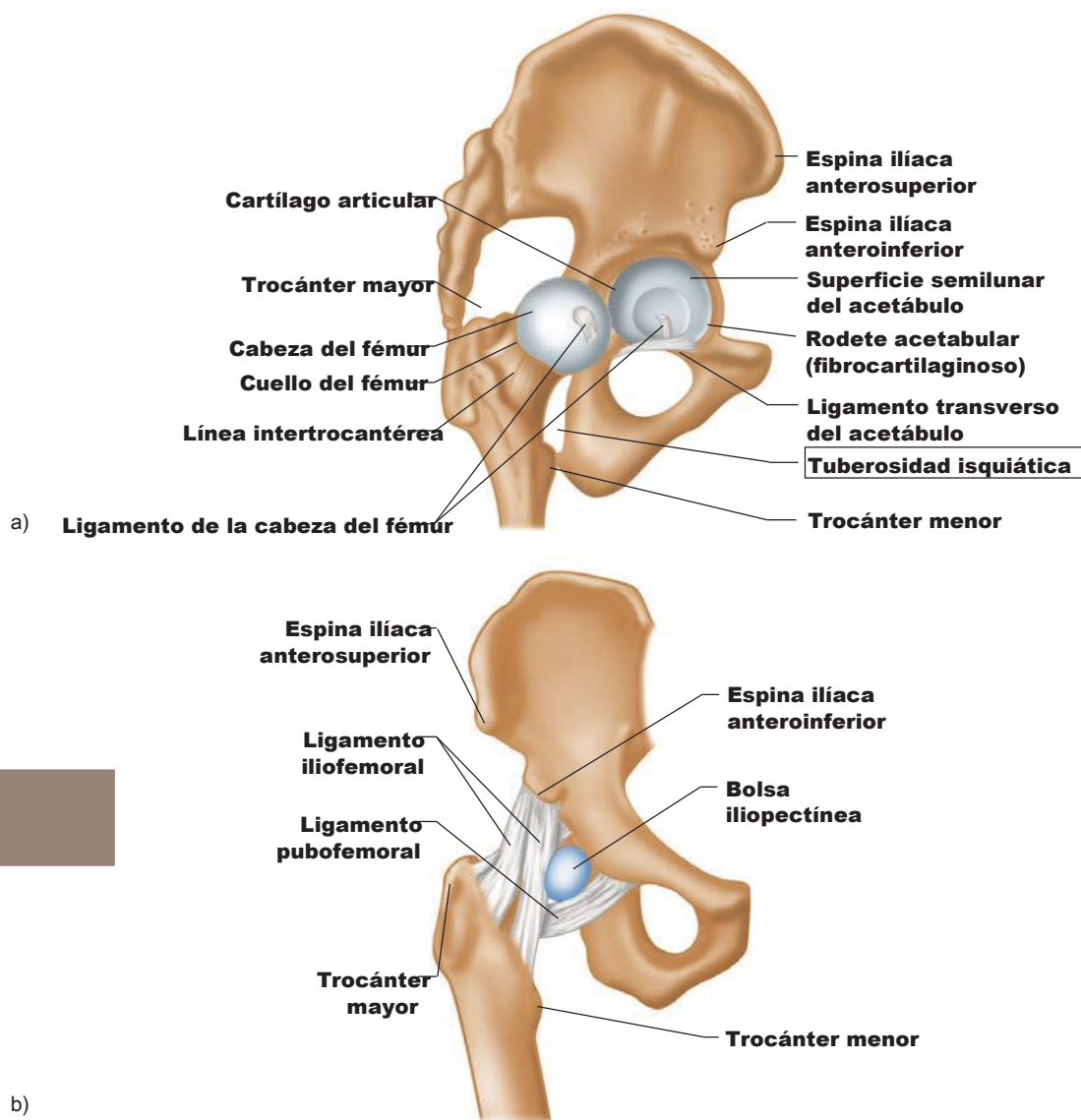


Figura 8.1. Articulación coxofemoral, extremidad inferior derecha: a) vistalateral, b) vistaanterior.

### Músculos anteriores (flexores) de la cadera

*Agonistas de la flexión:* **recto femoral, sartorio y psoasiliaco.**

El **recto femoral** es el músculo flexor más superficial del muslo. También forma parte del grupo del cuadriceps, que extiende la rodilla. Como actúa en dos articulaciones, se denomina '**biartrodial**'. Es el único músculo grande de la cadera que sólo realiza una acción en ella. Permite la inclinación anterior y posterior cuando está a corta distancia de los anillos de los abdominales débiles también son responsables de este defecto en la alineación postural. Debido a sus acciones en la cadera y la rodilla, es un poderoso músculo que usamos al correr.

### Ejercicios para fortalecer los músculos flexores de la cadera

Todos los movimientos al caminar, correr, saltar, saltar a la pata coja, saltar con los pies juntos y dar patadas ejercitan de algún modo los músculos flexores de la cadera, sean agonistas, antagonistas o estabilizadores. Eso depende de la fase del movimiento. **Agonistas** son los músculos protagonistas de una acción articular concreta. Los **antagonistas** se suelen localizar enfrente de los agonistas y contrarrestar la acción. Los **estabilizadores** también se llaman **fijadores** y actúan como una base firme mientras que otros músculos ejercen fuerza para generar movimiento.

**Todos los músculos esqueléticos son movilizadores y estabilizadores; del movimiento del cuerpo depende cómo reaccionan los músculos en un momento de terminado. Los músculos son todos de ese tipo; ello depende del movimiento y posición del cuerpo y comprometiendo los músculos en ese momento.**

Los entrenamientos que ejercitan la articulación coxofemoral en el plano sagital son máquinas cardiovasculares, lo cual significa que se desarrollan acciones articulares de flexión y extensión. La cinta siempre es especialmente buena; caminar o correr al aire libre es incluso mejor (¡aire fresco!) siempre y cuando se disponga de calzado adecuado y se corra por superficies propicias.

#### 1. Flexión de la cadera en decúbito supino (nivel I).

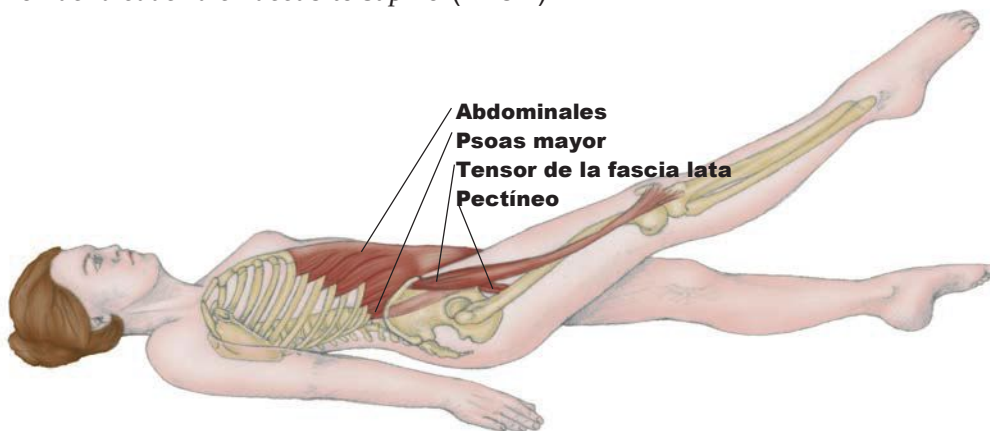
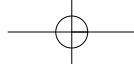


Figura 8.5. Flexión de la cadera en decúbito supino (nivel I).

#### TÉCNICA

Túmbate boca arriba y eleva una pierna en un ángulo de 45°. Mantener la rodilla flexionada facilita el ejercicio; mantenerla extendida lo dificulta. Activa los abdominales y mantén la postura al menos 10 segundos. Añade tobilleras lastradas si necesitas más resistencia. Repite con la otra pierna. ¡Hazlo con ambas piernas a la vez! Hay muchos datos que demuestran que la región lumbar sufre daños en esta posición, ya que el músculo psoas mayor trabaja en exceso debido a su origen en la región lumbar y a su inserción en el fémur.

En una clase de barra al suelo de ballet, túmbate en decúbito supino y levanta una pierna hasta 90° o más (hacia el techo). Levanta y baja lentamente la pierna sintiendo la oposición de la gravedad. Se repite de 8 a 10 veces con cada pierna. Se incorpora rotación de la cadera para aumentar el trabajo muscular. Esto también se puede hacer de pie junto a la barra (ver figura 8.3), en cuyo caso aumenta la dificultad por acción de la gravedad y por la falta de apoyo del suelo.

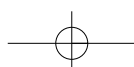
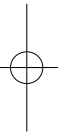
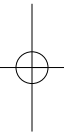


# Capítulo



## La articulación de la rodilla

Las rodillas son un ejemplo perfecto de articulación: dos huesos articulados que se mantienen unidos por medio de ligamentos; con músculos que mediante tendones se insertan en dichos huesos para mover la articulación; con cartílagos que amortiguan los golpes, y líquido sinovial dentro de una membrana para lubricarla. Es la articulación más grande del cuerpo, compuesta por dos huesos largos (fémur y tibia) que actúan de palancas; en el punto de encuentro se aprecia un poco de movilidad lateral.





El ángulo Q constituye la línea de tracción del cuádriceps en la rótula. Como se aprecia en la figura 9.4, no es vertical. Una línea trazada desde la rótula hasta la EIAS intersecta otra línea que a partir del fémur cruza la rótula hasta la tuberosidad de la tibia. Esto determina el ángulo, con una movilidad normal entre  $10^\circ$  y  $17^\circ$ . Suele ser más alto en las mujeres. Los ángulos mayores pueden causar problemas por la descentralización de la tracción.

La diáfisis del fémur tampoco es vertical, aunque el centro de la articulación coxofemoral se alinea casi directamente con el centro de la articulación de la rodilla. Esto recibe el nombre de eje mecánico del fémur y es crucial para la correcta transmisión del peso por la pierna.

### Ejercicios para fortalecer el músculo cuádriceps femoral

**Máquinas: press de piernas, extensiones de rodillas y remo.** Cualquier máquina cardiovascular en que la rodilla se extienda contra una resistencia favorecerá la contracción concéntrica.

**Contracciones isométricas** de una pierna recta contra una fuerza inamovible (una pared o el

**Pesas. Sentadillas en plié paralelas con barra de pesas** (ilustración de abajo).

**Ballet. Grand plié** y **patadas al frente.**

**Pilates. Lateral** en máquina reformer.

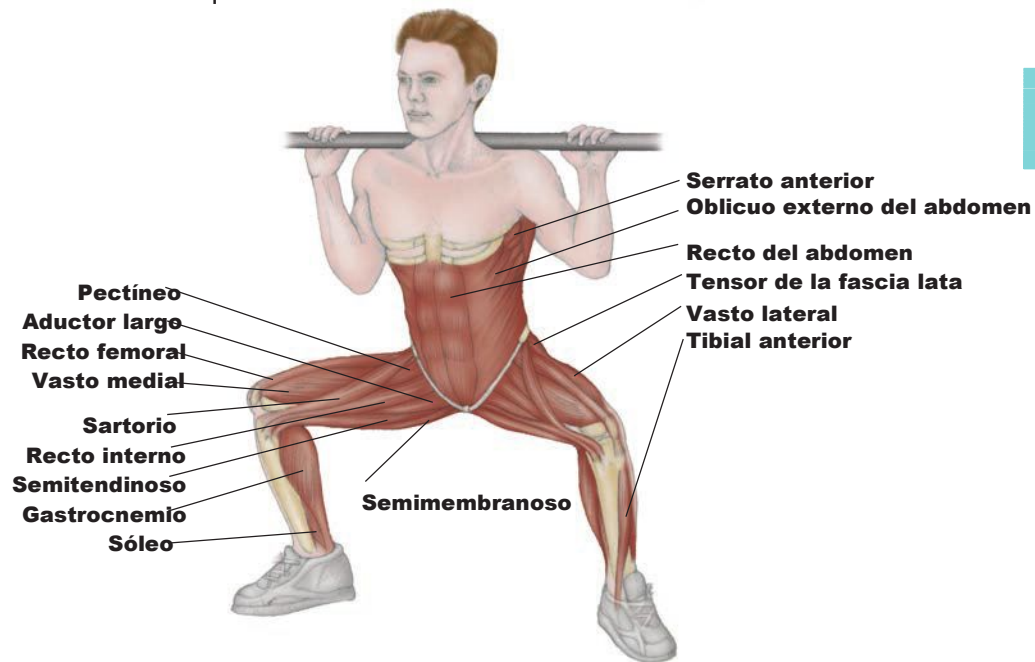


Figura 9.4. Sentadillas en plié paralelas con barra de pesas.

#### TÉCNICA

Para ejecutarlo correctamente, evita la inercia mediante movimientos lentos y controlados. Mantén el pecho abierto y evita encorvar los hombros. Mantén el peso directamente sobre los talones y el mesopié, y evita que las rodillas superen la vertical de los dedos del pie. Impide que las rodillas y tobillos giren hacia dentro. Las sentadillas también se pueden practicar en plié (con los pies apuntando hacia delante); se suelen practicar repeticiones y series. El cuádriceps se fortalece al máximo durante el ascenso. La alineación de las rodillas y un peso correcto son importantes para prevenir lesiones.

## Anatomía del ejercicio y el movimiento

*Para el recto femoral:*

El músculo se aísla cuando la cadera está flexionada con una rodilla extendida contra la gravedad. En posición sedente y con las piernas hacia delante, flexiona ligeramente el tronco hacia delante y levanta una pierna unos centímetros del suelo durante 10 segundos. El músculo recto femoral será firme al tacto; la fatiga sobre vendrá al poco tiempo.

*Para el vasto medial:*

Siéntate en una silla y estabiliza los pies poniendo un bloque entre ellos en el suelo. Mantén el muslo extendido, gira las piernas en varo hacia el bloque y aguanta la contracción 10 segundos. Repite hasta sentir fatiga.

*Para el vasto medial y el vasto lateral:*

Retira el bloque y gira la pierna en valgo y varo, manteniendo el muslo estático. Usa tobilleras lastreadas para aumentar la resistencia y practica extensiones de rodilla para todos los cuádriceps. Muchas posturas de yoga también ejercitan el cuádriceps, como **vir abhadr asanas, trikonasas, uttanasas** (rodillas extendidas) y **el perro mirando hacia abajo**.

### Estiramientos para el músculo cuádriceps femoral

- 1) **Postura del puente** (estiramiento también para los abdominales).
- 2) **Tijeras**. El estiramiento para los músculos extensores de la rodilla se aprecia en la pierna retrasada. La rodilla flexionada hasta el suelo y la pelvis adelantada, se incrementa el estiramiento. El músculo recto femoral se estirará cuando la cadera se extienda y la rodilla esté flexionada, como en la **postura del arco** de yoga.
- 4) Los músculos vastos se estirarán siempre que la rodilla esté flexionada.

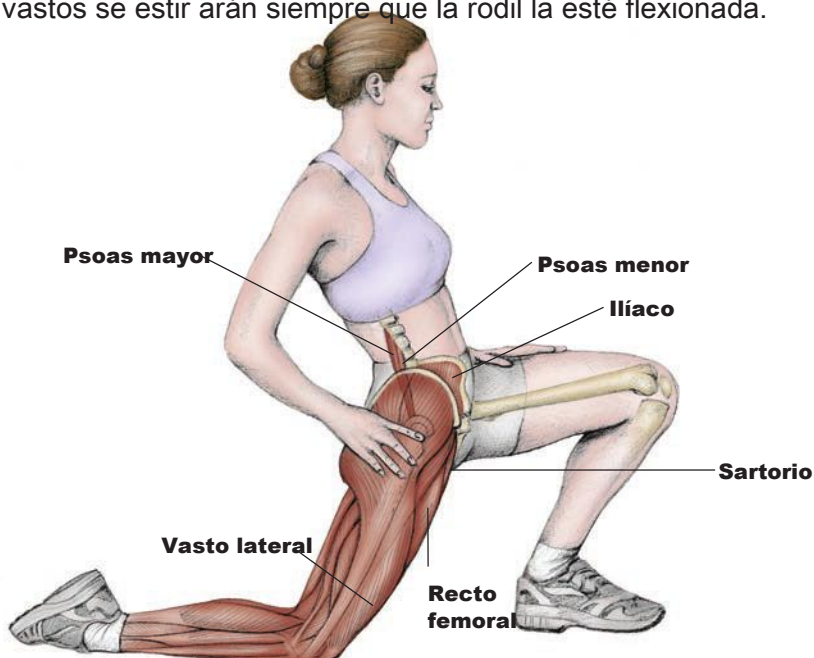
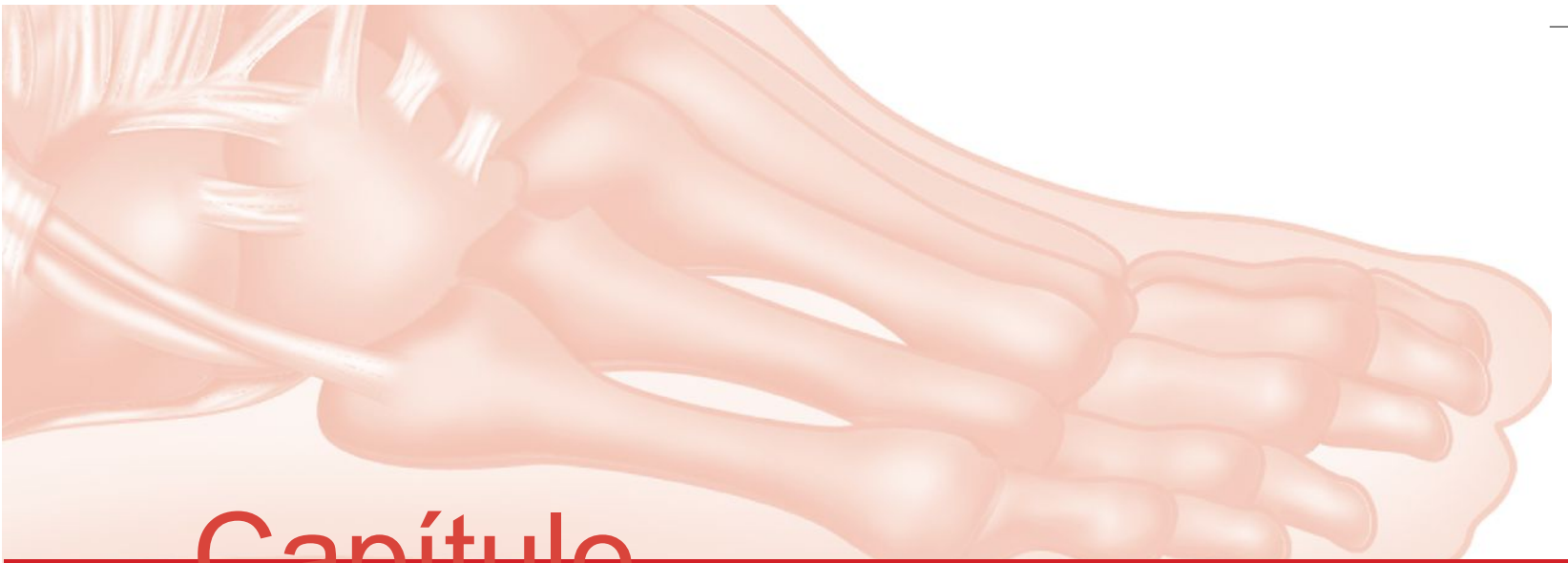
Figura 9.5. Medioarrodillado, estiramiento de cuádriceps.

#### TÉCNICA

En la postura de tijeras, apoya la rodilla retrasada en el suelo. Si fuera necesario, agárrate a algo para mantener el equilibrio. Echa las caderas hacia delante. Si fuera necesario, pon una toalla o alfombrilla debajo de la rodilla para estar cómodo.



# Capítulo

# 10

## La articulación del tobillo y el pie

La arquitectura de la articulación del tobillo/pie es intrínsecamente rígida. Veintiséis huesos (7 tarsianos, 5 metatarsianos y 14 falanges), 19 grandes músculos, muchos músculos intrínsecos pequeños en la planta del pie y más de 100 ligamentos componen la estructura principal de la articulación del tobillo y el pie. La transferencia del peso del cuerpo sobre la tibia, el astrágalo y el calcáneo es una hazaña de equilibrio sorprendente, porque asumen el peso de todo el cuerpo, para luego impulsarlo hacia adelante utilizando el resto del pie.

## Anatomía del ejercicio y el movimiento

### Articulaciones y acciones de la articulación del tobillo y el pie

La articulación tibioastragalina es el punto de articulación de la tibia, el peroné y el astrágalo. Encajan de forma muy ceñida; es una articulación troleo verdadera donde ocurren las acciones de flexión plantar o dorsal. La articulación inferior del tobillo es una combinación de las articulaciones subastragalina y transversa del tarso. Los siete huesos del tarso se localizan en esta área, y hay diversos movimientos entre las distintas articulaciones. La autora prefiere simplificar las acciones articulares de la zona y por eso utiliza los términos 'pronación' y 'supinación' (ver página 175).

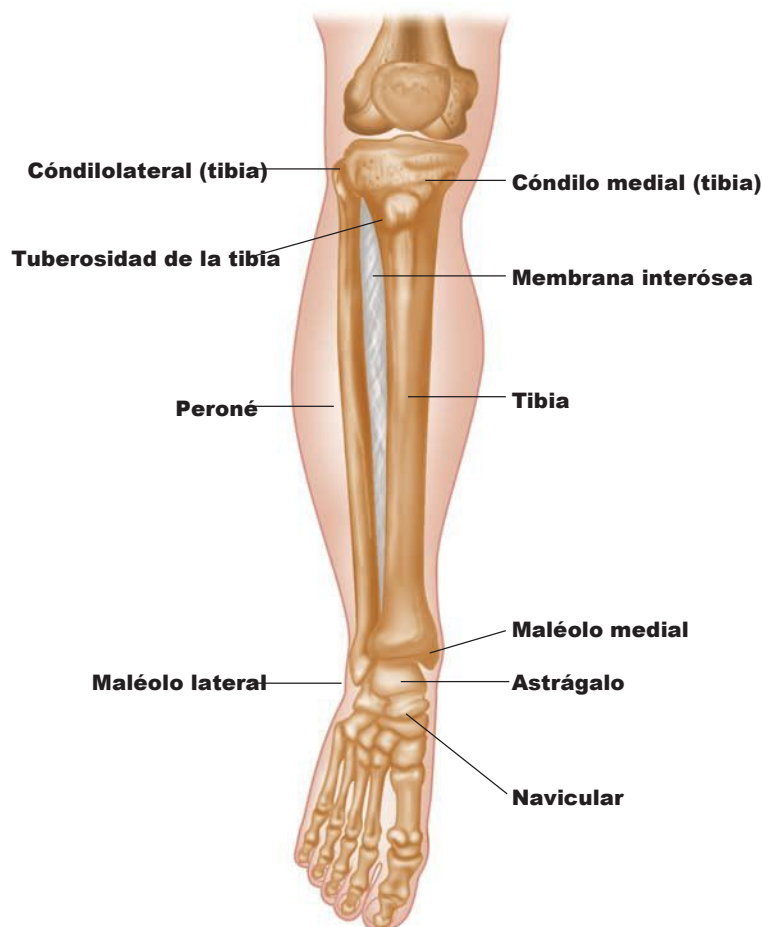


Figura 10.1. Articulación del tobillo/pie derechos, vista anteromedial.

Existe una zona de articulaciones tarsometatarsianas que se considera a 'ir regular' y donde se producen deslizamientos. Algunos autores se refieren incluso a la posibilidad de flexión plantar y dorsal en esta zona. Las articulaciones se refuerzan mediante muchos ligamentos pequeños.

Las articulaciones metatarsofalángicas producen mínima flexión (dorsal), extensión (plantar) y abducción, aducción y rotación. Las articulaciones interfalángicas sólo flexionan y extienden. La porción proximal sólo puede extender; la sección distal es capaz de flexión y extensión.

## Anatomía del ejercicio y el movimiento

### Estiramiento para la pantorrilla

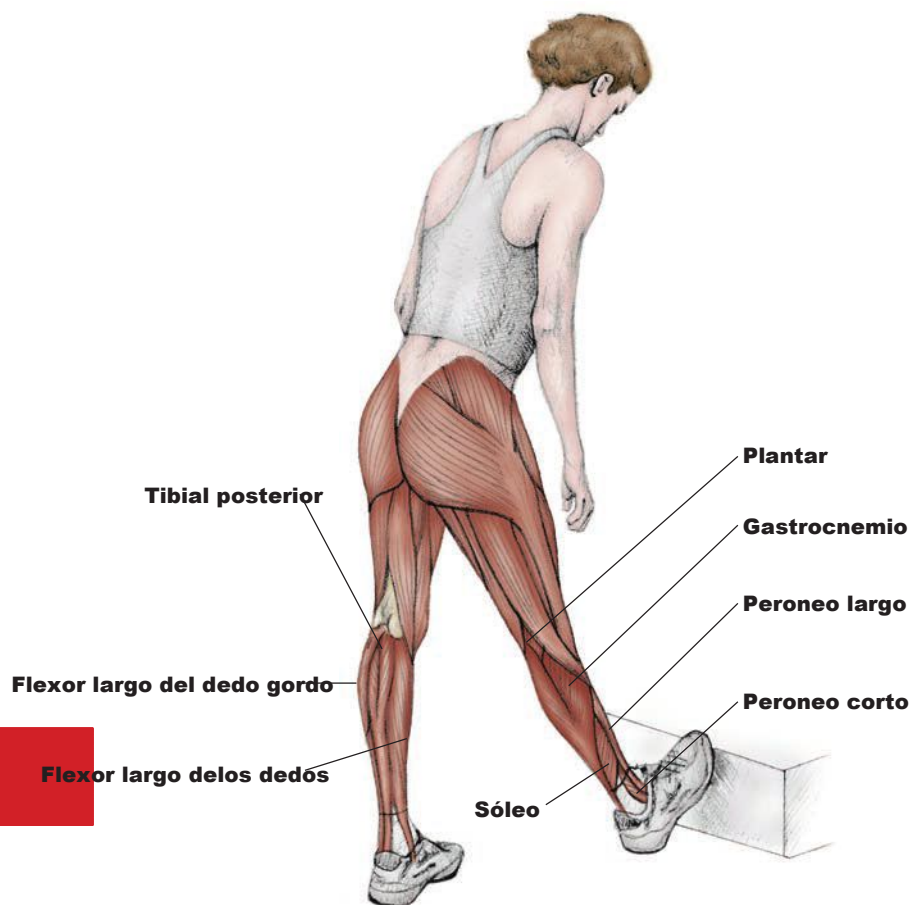


Figura 10.7. Depie, estiramiento de pantorrilla con flexión dorsal del pie.

#### TÉCNICA

En bipedestación y bien erguido, apoya los dedos del pie en la cara vertical de un escalón. Mantén la pierna recta e inclina el cuerpo hacia los dedos.

#### El pie

Su arquitectura similar a un arco, hace al pie apropiado para sostener, adaptarse, amortiguar, transferir el peso e impulsar el cuerpo. Cinco metatarsianos forman el empeine o planta del pie, y cada uno cuenta con tres falanges, excepto el dedo gordo, que sólo tiene dos.

Los arcos plantares son toda una lección de arquitectura. Tres arcos forman una «cúpula» que desempeña las funciones del pie. El arco longitudinal principal se halla en el lado medial y se compone del calcáneo a un lado, cuatro tarsianos en la cara anterior, actuando de «piedra angular», y el astrágalo en el medio. Posteriormente, un arco longitudinal se extiende desde el calcáneo hasta el cuboide y el IV y el V metatarsianos pasando por el astrágalo. El arco transversal cruza el pie desde el metatarsiano del I a los dedos. La acción de todas las líneas de fuerza se centra en el punto donde se encuentran los arcos transversal y longitudinales, asumiendo el peso que procede de arriba y los impactos de abajo. Los músculos

extiéndese y los de la planta del pie refuerzan los arcos. Junta y pon los dos pies para ellos y verás que se forma una cúpula completa en el centro de ambos.

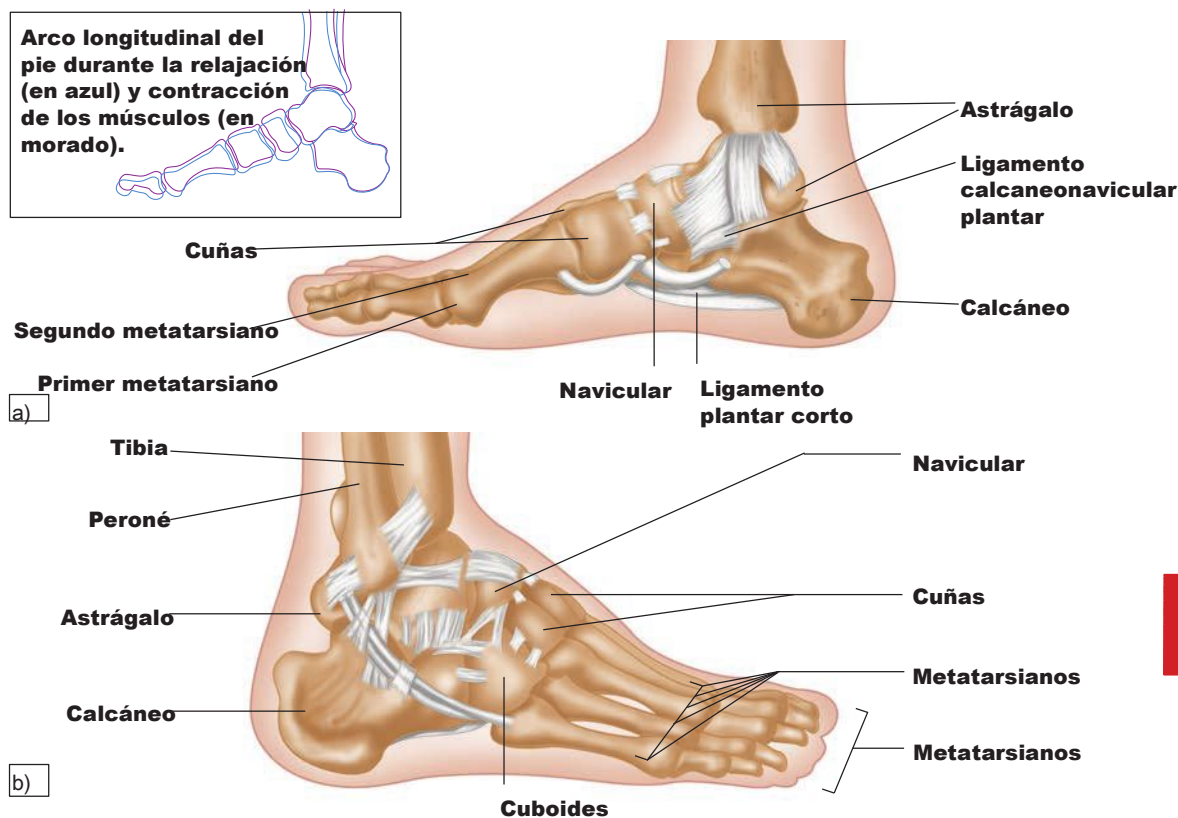


Figura 10.8. Arcos plantares del pie: a) pie derecho, vista medial, b) pie derecho, vista de perfil.

### Ligamentos de la articulación del tobillo y el pie

Los ligamentos y tendones de la articulación del tobillo/pie actúan juntos para sostener y mantener la posición de los arcos plantares además de conectar sus 26 huesos. El más largo de todos los ligamentos del tarso es el ligamento plantar. Tiene su origen en el calcáneo, se inserta en el cuboide y se extiende hasta el II, III y IV metatarsianos. La fascia plantar es una estructura ancha que sigue un curso similar y sostiene el arco longitudinal medial.

Los ligamentos peroneoastragalinos anterior y posterior discurren desde los maléolos (en la cara externa del extremo distal del peroné y la tibia, son fáciles de ver) hasta el astrágalo. El ligamento calcaneoperoneo tiene origen en el maléolo lateral y se conecta con el calcáneo. Medialmente, el gran ligamento deltoideo va del maléolo medial al astrágalo y el navicular. Este ligamento es tan fuerte que, en casos de pronación extrema y forzada, el hueso llega a fracturarse antes de que se rompa el ligamento.